427

FACULTÉ DE MÉDECINE DE PARIS

Année 1902 N°

THÈSE

POUR

LE DOCTORAT EN MÉDECINE

Présentée et soutenue le jeudi 3 juillet 1902, à 1 heure

PAR

Albert LOGEZ

LE LYMPHANGIOME CONGÉNITAL ET LA MACROCHEILIE

Président : M. LE DENTU, *Professeur*

Juges : MM. DE LAPERSONNE, *Professeur.*
SCHWARTZ, *Agrégé.*
RIEFFEL, *Agrégé.*

Le candidat répondra aux questions qui lui seront faites sur les diverses parties de l'enseignement médical

LIBRAIRIE MÉDICALE ET SCIENTIFIQUE
JULES ROUSSET
PARIS. — 36, Rue Serpente. — PARIS
(EN FACE LA FACULTÉ DE MÉDECINE)

1902

427

FACULTÉ DE MÉDECINE DE PARIS

Année 1902 N°

THÈSE

POUR

LE DOCTORAT EN MÉDECINE

Présentée et soutenue le jeudi 3 juillet 1902, à 1 heure

PAR

Albert LOGEZ

LE LYMPHANGIOME CONGÉNITAL ET LA MACROCHEILIE

Président : M. LE DENTU, *Professeur*

Juges : MM. DE LAPERSONNE, *Professeur.*
SCHWARTZ, *Agrégé.*
RIEFFEL, *Agrégé.*

Le Candidat répondra aux questions qui lui seront faites sur les diverses parties de l'enseignement médical

LIBRAIRIE MÉDICALE ET SCIENTIFIQUE
JULES ROUSSET
PARIS. — 36, Rue Serpente. — PARIS
(EN FACE LA FACULTÉ DE MÉDECINE)

1902

FACULTÉ DE MÉDECINE DE PARIS

Doyen	M. DEBOVE.
Professeurs	MM.
Anatomie	FARABEUF.
Physiologie	CH. RICHET.
Physique médicale	GARIEL.
Chimie organique et chimie minérale	GAUTIER.
Histoire naturelle médicale	BLANCHARD
Pathologie et thérapeutique générales	BOUCHARD.
Pathologie médicale	HUTINEL. BRISSAUD.
Pathologie chirurgicale	LANNELONGUE
Anatomie pathologique	CORNIL.
Histologie	MATHIAS DUVAL
Opérations et appareils	BERGER.
Pharmacologie et matière médicale	POUCHET.
Thérapeutique	GILBERT.
Hygiène	PROUST.
Médecine légale	BROUARDEL.
Histoire de la médecine et de la chirurgie	DEJERINE
Pathologie comparée et expérimentale	CHANTEMESSE
Clinique médicale	LANDOUZY. HAYEM. DIEULAFOY. DEBOVE.
Maladies des enfants	GRANCHER.
Clinique de pathol. mentale et des maladies de l'encéphale.	JOFFROY.
Clinique des maladies cutanées et syphilitiques	FOURNIER.
Clinique des maladies du système nerveux	RAYMOND
Clinique chirurgicale	TERRIER. DUPLAY. LE DENTU TILLAUX
Clinique ophtalmologique	DE LAPERSONNE.
Clinique des maladies des voies urinaires	GUYON.
Clinique d'accouchements	PINARD. BUDIN.
Clinique gynécologique	POZZI.
Clinique chirurgicale infantile	KIRMISSON

Agrégés en exercice.

MM.	MM.	MM.	MM.
ACHARD.	FAURE.	LEGRY.	RIEFFEL (chef des Travaux anatomiques.)
AUVRAY.	GILLES DE LA TOURETTE.	LEGUEU.	TEISSIER.
BEZANÇON.	GOSSET.	LEPAGE.	THIERY.
BONNAIRE.	GOUGET.	MAUCLAIRE.	THIROLOIX
BROCA Auguste.	GUIART.	MARION.	THOINOT.
BROCA André.	HARTMANN.	MERY.	VAQUEZ.
CHASSEVANT.	JEANSELME.	POTOCKI.	WALLICH.
CUNEO.	LANGLOIS.	RENON.	WALTHER
DEMELIN.	LAUNOIS.	REMY.	WIDAL.
DESGREZ.		RICHAUD.	WURTZ
DUPRE.			

Par délibération en date du 9 décembre 1798, l'Ecole a arrêté que les opinions émises dans les dissertations qui lui seront présentées doivent être considérées comme propres à leurs auteurs et qu'elle n'entend leur donner aucune approbation ni improbation

A MON PÈRE ET A MA MÈRE

Témoignage de reconnaissance

MEIS ET AMICIS

A MES MAITRES DE LA FACULTÉ

ET DES HOPITAUX DE PARIS

A MON PRÉSIDENT DE THÈSE

MONSIEUR LE PROFESSEUR LE DENTU

Professeur de clinique chirurgicale à la Faculté
de médecine de Paris.
Membre de l'Académie de médecine,
Chirurgien de l'hôpital Necker.
Officier de la Légion d'honneur.

AVANT-PROPOS

M. le docteur Albert Mouchet ayant bien voulu retenir notre attention sur une forme spéciale d'hypertrophie des lèvres, appelée *Macrocheilie*, nous avons décidé d'en faire le sujet de notre thèse inaugurale.

Nous tenons, dès maintenant, à remercier très sincère-M. le docteur Mouchet de ses bons conseils et de son aimable obligeance, en nous autorisant à publier l'observation d'une jeune malade qu'il a opérée pour cette affection relativement rare

Il y a peu de temps que la macrocheilie a été séparée d'un groupe disparate où l'on réunissait toutes sortes d'hypertrophies concernant les lèvres, et au début de notre entreprise, nous avons été surpris de l'indécision qui régnait encore sur le sujet que nous allons traiter.

Nous soumettons donc ce modeste travail à la bienveillance de nos juges, assez récompensé de nos efforts, si nous avons atteint le but que nous poursuivions : mettre au point la question de la macrocheilie sur laquelle on

commence seulement à s'entendre, et dont le dernier mot n'a pas encore été dit.

Mais, au seuil de cette étude, nous éprouvons une joie réelle à payer le tribut de notre reconnaissance à nos maîtres éminents des hôpitaux de Paris.

MM. les docteurs Landrieux, Descroizilles, Siredey, Mosny et Variot nous ont enseigné avec l'autorité qui leur revient, la médecine au chevet des malades. Nous les prions d'agréer nos affectueux hommages.

MM. les docteurs Routier, Blum et Sébileau, dans le service respectif desquels nous avons fait notre stage, nous ont appris à aimer la chirurgie et à apprécier les ressources et les beaux résultats qu'on a le droit d'en attendre : nous sommes heureux de leur témoigner ici notre vive gratitude.

Tous nos sincères remerciements iront encore au professeur Budin qui nous a initié à l'étude de l'art obstétrical, et aux professeurs Dieulafoy et Landouzy, Lucas-Championnière et Guyon, dont les savantes leçons cliniques ont été pour nous un précieux appoint.

C'est enfin un grand honneur que nous fait M. le professeur Le Dentu, en acceptant la présidence de notre thèse ; nous ne l'oublierons jamais et l'en remercions de tout notre cœur.

Albert Logez.

CHAPITRE PREMIER

Définition et Description.

La « **Macrocheilie** » du grec μακρός, grand ; χεῖλος, lèvre, est le nom que l'on donne à une forme spéciale d'hypertrophie des lèvres. Elle est constituée par *une variété de lymphangiome ;* c'est une *affection congénitale.*

Jadis, on a quelquefois désigné sous le nom de macrocheilie, l'angiome diffus des lèvres : c'est un tort, comme nous le verrons plus loin ; et du reste, cette confusion ne pouvait exister qu'à l'époque où l'étude de ces différentes lésions restait à faire.

Il faut reconnaître aujourd'hui non seulement la nature lymphangiectasique de la macrocheilie, mais encore entendre par cette désignation, comme l'a bien démontré L. Baraban, « une néoformation de fentes lymphatiques. » Il s'agit là d'une véritable tumeur néoformée, ayant deux caractères bien spéciaux : d'une part, la forme circonscrite de la lésion, et d'autre part sa congénitalité.

Nous éliminerons donc de notre étude toutes les autres hypertrophies ayant rapport aux lèvres : les lymphan-

giectasies, n'étant pas plus des tumeurs que ne le sont les anévrysmes, les varices ou certaines transformations caverneuses des tissus, il n'en sera point parlé ici : et pour les distinguer des lymphangiomes, nous n'aurons qu'à nous baser sur la présence constante d'une néoformation homéoplastique ou hétéroplastique de lymphatiques.

Sous le titre d'hypertrophies congénitales, on a décrit des faits très différents les uns des autres. Kirmisson conseille avec raison de bien séparer les cas où il s'agit de parties qui ont subi un développement considérable, tout en conservant leurs formes normales, de ceux où de véritables néoplasmes, des tumeurs surajoutées, donnent, aux organes qui sont atteints, un volume extraordinaire.

Il ne pourra alors être question dans ce travail, des gonflements simples des lèvres ou des parties immédiatement voisines, qui surviennent, par exemple, chez les scrofuleux (1), à la suite de coryzas répétés, d'éruptions impétigineuses, herpétiques ou eczémateuses. Ce ne sont que des tuméfactions chroniques qui ont été données comme un des caractères de l'habitus lymphatique ; et il n'y a pas là, à proprement parler, de véritable tumeur, car cette infiltration œdémateuse peut céder à un traitement antiscrofuleux local et général. D'ailleurs, d'après les recherches de Paillard, ces gonflements sont dus à l'épaississement du tissu cellulaire sous-cutané et surtout sous-muqueux, comme dans certaines formes d'éléphantiasis ; et si, poussés au point de refouler en arrière une partie de l'arcade den-

(1) J.-B. Jacobi (de Berlin), Sur quelques maladies congénitales ou acquises des lèvres chez les enfants ; in *Journal für Kinderkrankheiten*, t. xxxv, 1860.

taire, ils en imposaient de prime abord pour un néoplasme, l'on commettrait une faute.

Nous ne nous occuperons pas non plus de l'énorme développement que prennent les lèvres chez les nègres, les Ethiopiens, les Chiliens, et certains peuples de l'Amérique ; ces lèvres hypertrophiées n'ont rien de pathologique, et ne constituent qu'un caractère de race.

De même, nous laisserons de côté les tumeurs bénignes ou malignes et le syphilome diffus qui peuvent aussi déformer et hypertrophier les lèvres sans qu'il y ait rien de commun entre ces affections et la macrocheilie, que le fait grossier de l'augmentation de volume.

Une autre cause d'hypertrophie : l'exercice ou le fonctionnement exagéré des lèvres, n'a rien à faire enfin avec la macrocheilie ; or, nous verrons, dans l'historique de cette dernière affection, qu'il n'y a pas encore longtemps que toutes ces confusions étaient commises.

A l'heure qu'il est, la nature lymphatique et l'origine congénitale de la macrocheilie sont des faits bien acquis.

Mais avant d'entrer plus avant dans l'étude de cette maladie, notons-en d'abord les caractères extérieurs.

Quels que soient son étendue et son volume, le lymphangiome des lèvres se présente sous l'aspect d'une tumeur dure, élastique, peu dépressible. La peau est épaissie et plus adhérente. La muqueuse est également plus épaisse et moins souple que d'ordinaire. La coloration de ces deux membranes reste normale ; les cris, les efforts du sujet non plus que la compression des commissures, ne modifient en rien le volume ou la coloration de ces lèvres, et

l'on ne constate en général aucune dilatation veineuse ou artérielle des vaisseaux à leur niveau.

La lèvre tuméfiée est en grande partie inerte ; ses mouvements sont empêchés mécaniquement ; ses contractions se font d'une manière imparfaite ; elle se déplace seulement dans son ensemble.

L'affection atteint-elle la lèvre supérieure ? Celle-ci peut alors être déformée dans toute son étendue, et démesurément agrandie. On voit, comme dans le cas de Dolbeau, où les limites de la lésion étaient exactement celles de la lèvre, que la sous-cloison est fort courte et refoulée en avant ; le sillon labio-jugal est effacé et remplacé par une faible dépression, au-delà de laquelle les joues conservent leur apparence naturelle. Cette lèvre supérieure se montre toujours par la face cutanée ; il n'y a pas éversion ; mais elle présente une teinte pâle, grisâtre, rosée ou livide suivant les cas, et, considérablement allongée, elle masque complètement le bord libre de la lèvre inférieure. Cette dernière de son côté, pouvant rester normale, le menton n'est alors ni saillant à l'excès, ni effacé.

Est-ce au niveau de la lèvre inférieure qu'existe la lésion, comme dans le cas opéré par Duplouy et rapporté dans la thèse de Dhoste ? Cette lèvre forme un énorme bourrelet ; sa face cutanée regarde en bas ; elle peut aussi, complètement éversée en dehors, s'appliquer sur le menton. Sa muqueuse exposée à l'action de l'air extérieur s'excorie, se fissure, se couvre de croûtes et la coloration en est profondément modifiée : elle devient pâle et comme violacée. Le tissu cellulaire sous-muqueux, lui-même atteint, a une consistance ferme, quelquefois dure et

fibroïde. La tuméfaction est généralement uniforme, sans saillie ni dépression. La lèvre malade enfin ne possède que des mouvements d'élévation pendant lesquels elle se déplace en bloc ; et cette difformité désagréable se compliquant parfois d'un écoulement continu de salive, devient assez gênante, pour que les malheureux qui en sont atteints désirent vivement s'en débarrasser.

Du reste, dans un chapitre que nous consacrerons à la topographie du lymphangiome des lèvres, nous verrons que tous les degrés sont possibles : depuis la simple déformation qui reste limitée, modérée et tolérable, comme dans le cas figuré par Lannelongue, où la tumeur n'occupait qu'une partie de la lèvre supérieure, jusqu'à la tuméfaction qui entraîne et dévie les narines, envahit la joue et même les paupières, comme dans un cas cité par Wright ; difformité alors ridicule ou répugnante, et qui imprime à la physionomie un cachet de repoussante laideur.

CHAPITRE II

Historique.

Il est intéressant de voir, résumant les connaissances de son temps sur la question, Bouisson (1) (de Montpellier), traiter des différentes hypertrophies qui concernent les lèvres.

Dans un même chapitre disparate, il indique les corrélations entre le volume des lèvres et les dispositions physiologiques ou psychologiques des races, faisant dire à Le Brun que : « la bouche est la partie qui, de tout le visage, marque le plus particulièrement les dispositions intérieures. » Il y parle, un peu plus loin, de la macrocheilie comme d'une affection constituée par une hypertrophie de la muqueuse avec excès du tissu sous-muqueux.

Il croit cette difformité assez commune, connue généralement d'ailleurs, sous le nom de « bourrelet labial » ou « lèvre double », et rappelle que : « les divers carac-

(1) Bouisson, Dict. encyclopéd. des Sciences Méd. ; art. lèvres. Par., 1869, p. 448-496.

tères de cette maladie étaient portés à un degré excessif chez un souverain d'Allemagne, Léopold II, qui laissa son nom à une disposition dont il paraît avoir été le type le plus accentué. » (*Labium Leopoldinum.*)

Cette tuméfaction chronique des lèvres qu'il reconnaît congénitale, Bouisson la retrouve chez les sujets atteints de scrofule, chez les personnes lymphatiques disposées aux gerçures du bord libre de la lèvre, ou dans les cas de stomatite accompagnée d'une abondante salivation. Il la compare encore à ces gonflements causés par les coryzas chroniques, les éruptions d'impétigo autour des narines, les ulcères scrofuleux ou lupeux au voisinage du sillon labio-alvéolaire.

Dans ce même chapitre, il dit que cette tuméfaction permanente est assez fréquente chez les crétins, les idiots, les paralytiques, pouvant d'ailleurs dépendre chez ces derniers, d'un défaut d'innervation locale ; l'auteur, lui-même, l'a observée chez un malade affecté d'une paralysie double du nerf facial, dont la physionomie avait perdu toute expression.

Enfin, Bouisson n'est pas loin d'établir un rapport entre l'hypertrophie congénitale des lèvres et l'éléphantiasis qui, d'après lui, et dans cette région, affecte la forme tubéreuse et produit d'horribles déformations.

Or, reconnaissons-le, il semble bien difficile de tirer de cette description un ensemble anatomique ou même clinique ; et nous avouerons volontiers qu'on n'avait guère mieux élucidé la nature histologique de ces diverses lésions au temps, qui n'est pas encore loin, où Bouisson

rédigeait son article, qu'à l'époque reculée où vivait l'empereur Léopold II.

On a dit que l'histoire de la macrocheilie avait suivi une évolution à peu près parallèle à celle de la macroglossie ; bien que l'on sache maintenant que ce soient des maladies de même ordre et tout à fait comparables, ou mieux encore, qu'il s'agisse là de deux localisations différentes d'une même maladie, la macroglossie ou hypertrophie de la langue a frappé bien avant les observateurs.

On en peut, en effet, retrouver mention dans les œuvres de Galien, et de savants médecins des siècles passés : Scaliger, Zachias, Spœring d'Upsala, Van Swieten, Maisonneuve, pour ne citer que ceux-là, ont tour à tour étudié et décrit cette dernière affection, sous les appellations diverses de prolapsus de la langue, prolongement morbifique de la langue, lingua vituli, langue monstrueuse, etc.

Mais, est-ce parce que la macrocheilie est moins fréquente, ou parce qu'elle passe souvent inaperçue à la naissance, restant indolente et ne gênant généralement point la succion, il faut arriver à la dernière moitié du siècle dernier, pour que cette hypertrophie spéciale des lèvres soit mise en relief, et que l'on commence à lui donner une place à part, nettement distincte des autres affections de ces organes.

L'étude morbologique du système lymphatique venait en effet de naître. J.-F. Meckel le jeune avait décrit, vers 1818, les varices lymphatiques ; Amussat en avait recueilli une observation avec autopsie, sans savoir au juste à quelle affection il avait affaire. En 1845, Zamini de Savone donnait la relation d'un « écoulement de lait » provenant

de la cuisse d'une femme, et l'étude de ce cas, reprise par Fetzer, Michel de Strasbourg et Demarquay, avait montré qu'il s'agissait d'une fistule lymphatique par ulcération, de lymphangiectasie.

A la même époque, Hodgkin (1) décrivait la macrocheilie comme une hypertrophie du tissu cellulaire sous-muqueux; il admettait sa nature congénitale et alléguait l'avoir vue nettement limitée par la ligne médiane à la langue, aux joues et aux lèvres. Peut-être l'épaississement s'étendait-il plus loin vers l'intérieur.

Bruns (2) pensait que ce gonflement de la lèvre provenait d'une sorte de repli de la muqueuse labiale épaissie, comprenant de nombreuses glandules lymphatiques serrées les unes contre les autres dans un tissu connectif abondant et très vascularisé.

Mais le premier exemple de tumeur hypertrophique lymphatique des lèvres, qu'on trouve dans la littérature médicale, remonte à 1849. C'est une observation de Pétrequin recueillie et publiée par Gubian :

« Il est des difformités, dit cet auteur, qui ont peu occupé les pathologistes et dont la thérapeutique paraît être jusqu'à un certain point restée en dehors des recherches des praticiens. Parmi ces difformités, celles qui portent sur la face altèrent plus ou moins profondément le type facial et, en déformant les organes, peuvent altérer aussi la parole et certaines parties de l'appareil digestif

(1) Hodgkin, Lect. on morbid. anat. of the serous and mucous membranes. Lond., 1840, vol. II, p. 220.

(2) Bruns, Handb. der praktischen chirurgie. Tubingen, chap. II, t. I, p. 599.

supérieur. Sous ce point de vue, elles peuvent nuire à la vie sociale, arrêter les sujets qui en sont atteints dans les carrières qu'ils ont embrassées, s'opposer à leur avancement, empêcher leur établissement, etc., etc.

« Par tous ces motifs, les opérations qu'elles réclament cessent d'être des opérations de complaisance, et même, elles exigent du chirurgien d'autant plus de soins et de combinaisons, qu'il est nécessaire que tous les détails du procédé opératoire soient parfaitement appropriés, et les résultats de l'opération complètement satisfaisants. Les difformités des lèvres qui ont le plus occupé les chirurgiens sont celles qui dépendent du bec de lièvre et de ses variétés. Il s'agit alors d'un arrêt de développement. Ici, au contraire, on a affaire à un excès de développement.

« On sait que chez certains scrofuleux qui ont le type strumeux très prononcé, les lèvres sont grosses et saillantes. C'est un phénomène assez ordinaire ; mais un phénomène qui l'est moins, c'est la production d'une tumeur hypertrophique dans l'une des lèvres et notamment dans la supérieure. Ce n'est point alors une tumeur circonscrite et facile à enlever comme un kyste, un noyau induré ou une glande engorgée. Il s'agit d'une tuméfaction diffuse, non circonscrite, large, plus ou moins irrégulière, avec des bosselures qui peuvent déformer les arcades alvéolaires, refouler les dents en dedans et en arrière, etc.

« Cette tuméfaction rend la lèvre proéminente, épaisse, tellement difforme que l'aspect de la physionomie est complètement changé : la lèvre est allongée, pendante ; elle a perdu de sa mobilité, et surtout de la facilité de ce mouvement comme vermiculaire, nécessaire pour favori-

ser les fonctions labiales. De là, gêne pour la parole et quelquefois pour la gustation, la préhension des aliments et des boissons par les lèvres. L'aspect difforme et repoussant que les malades en contractent devient, en outre, pour eux, l'objet de préoccupations pénibles et mélancoliques ; ils emploieraient les secours de l'art s'ils pensaient que la chirurgie pût venir efficacement à leur aide. Cette ignorance ne fait qu'augmenter leur tristesse. S'ils sont dans l'âge et dans l'intention de songer au mariage, leurs appréhensions redoublent, et si, jusque-là cette difformité leur a paru plus ou moins supportable, elle leur devient alors intolérable, et leur semble plus hideuse que jamais. »

Suivent les détails d'observation clinique de la malade, une femme de 24 ans, et la technique de l'opération pratiquée par Pétrequin.

Nous arrivons ainsi vers 1857, et quelques examens histologiques dus à Billroth d'abord, plus tard à Volkmann (1) commencent à faire entrevoir le rôle du système lymphatique, bien qu'à propos de ces altérations néoplasiques, Volkmann ait parlé surtout d'hypertrophie fibreuse.

Mais le premier, cet auteur fait ressortir l'analogie de la macrocheilie et de la macroglossie, et le cas qu'il décrit a un double intérêt, en ce qu'il montre en même temps un rapport positif avec les angiomes ordinaires.

La nature lymphangiectasique de la macrocheilie congénitale est alors constatée par l'observation de Billroth (2),

(1) Volkmann, Observ. anat. et chirurg. quatuor. Lips., 1857, p. 17.

(2) Beitræge zur pathol. Histologie, 1857, p. 218, pl. VI. fig. 6-7.

d'une tumeur provenant d'une opération pratiquée par Langenbeck, sur un garçon de 14 ans, qui présentait une hypertrophie de la lèvre supérieure. Celle-ci montrait déjà à l'œil nu, un tissu trabéculaire caverneux dont les mailles, de la grosseur d'un pois, renfermaient soit des caillots blancs, soit du liquide séreux. Les glandes labiales n'étaient pas hypertrophiées.

Le 3 mai 1865, Holmes fait une opération analogue à celle de Pétrequin, sur un enfant de deux ans et demi, pour une hypertrophie congénitale de la lèvre supérieure d'un aspect désagréable. Très dure au toucher, la lèvre se laisse difficilement traverser par une forte aiguille, et cette piqûre ne donne issue qu'à quelques gouttes de sang. Holmes croit que cette tumeur congénitale, si tant est, comme il le dit, qu'au point de vue chirurgical on puisse lui conserver le nom de tumeur, n'est, en réalité et pour ainsi dire, que le résultat d'une accumulation des éléments qui constituent le tissu normal de la partie envahie.

En 1867 enfin, Th. Anger, sous l'inspiration de Nélaton, donne une description restée classique des tumeurs lymphatiques.

Mais tous ces faits étaient, hélas ! à peu près passés inaperçus, puisque le docteur Blot présentait à la Société de chirurgie, en 1873, un enfant de huit mois atteint d'une hypertrophie congénitale de la lèvre supérieure ; et pour provoquer une consultation sur le diagnostic et la thérapeutique à suivre, disait qu'il n'avait pas connaissance de lésions semblables.

Les discussions de cette savante société prouvent qu'à

cette époque, la question était encore mal connue, car on peut remarquer, en lisant le compte rendu de la séance, qu'un certain nombre de chirurgiens présents n'avaient ouï parler d'aucun cas analogue à celui qu'on leur présentait. On peut être d'ailleurs frappé de la divergence d'opinion des collègues du docteur Blot, relativement au traitement, puisque, sur six seulement d'entre eux qui avaient formulé leur avis, trois pensaient qu'il était sage d'attendre, trois estimaient qu'il convenait d'agir ; encore n'étaient-ils pas d'accord sur le choix du procédé opératoire.

Duplay et Larrey croyaient pourtant qu'il y avait dans Holmes, des cas analogues à celui que leur présentait Blot ; A. Verneuil, A. Desprès, F. Terrier pensaient, de leur côté, qu'il s'agissait d'une certaine variété d'éléphantiasis ; mais, il n'en fallut pas moins que Grancher vînt confirmer en 1874, cette manière de voir, par un examen histologique important d'une pièce anatomique provenant du service de Dolbeau.

Jusqu'alors la question de structure restait confinée dans le domaine de l'anatomie microscopique, et la pathogénie était à peine abordée.

Or, en ce qui a trait à cette pathogénie, il n'y a guère qu'une vingtaine d'années qu'on a fait intervenir dans le débat les notions fournies par l'examen histologique.

A la macrocheilie se rapporte dès lors une longue série de descriptions publiées surtout en Allemagne sur les lymphangiomes.

Dans un travail paru en 1877, dans les Archives de Langenbeck, Wegner soumettant à la critique toutes les

observations ayant rapport aux lymphangiomes, divise ces tumeurs en trois groupes : les lymphangiomes *simples*, les lymphangiomes *caverneux*, les lymphangiomes *kystiques*.

En France, Dhoste consacre à ce sujet une thèse intéressante (1879).

Peu à peu, cette étude est complétée en général, et au point de vue de la macrocheilie en particulier, par G. Middeldorpf, alors assistant à la clinique chirurgicale du professeur Maas de Würzbourg.

On tend de plus en plus à réserver le nom de lymphangiome aux seules productions composées de vaisseaux lymphatiques de nouvelle formation ; et, ainsi compris, le lymphangiome prend place à la suite des tumeurs. Comme l'avait déjà fait Lücke (1), on en distingue, une fois pour toutes, les lymphangiectasies ; tout le monde s'accorde à ne voir dans ces dernières lésions que de simples dilatations des vaisseaux lymphatiques, qui ne doivent décidément pas plus rentrer dans le cadre des tumeurs, que les anévrysmes des artères ou les varices des veines.

Aussi, Jonnesco s'élève-t-il, non sans raison, contre la classification proposée par A. Chipault, qui fait entrer les lymphangiomes parmi ces dilatations des réseaux lymphatiques ; puisque dans les lymphangiomes, il y a plus qu'ectasie des vaisseaux préexistants, mais bien perturbation, aberration de l'appareil lymphatique, remaniement du territoire irrigué, véritable processus néoformateur, enfin, qui crée de toutes pièces la tumeur.

(1) Lucke, Handbuch der Allgem. und spec. Chir., t. II.

Tant et si bien que, s'il reste encore actuellement des incertitudes à dissiper, il n'en est pas moins vrai que de notables progrès ont été accomplis, depuis qu'une enquête histologique a été ouverte sur ces lésions congénitales.

Le groupe artificiel des hypertrophies est complètement dissocié : on place aujourd'hui les grosses lèvres des scrofuleux, des herpétiques et des eczémateux dans les lésions inflammatoires, et on range au nombre des tumeurs la macrocheilie constituée par le lymphangiome.

D'après des recherches sur plusieurs cas opérés récemment par le professeur Ceci, Giulio Anzilotti (1), de l'Université de Pise, va plus loin encore, car il a trouvé non seulement des différences de structure entre le lymphangiome et l'hypertrophie congénitale des lèvres, mais il a noté aussi ces mêmes différences entre des cas de macrocheilie absolument similaires au point de vue clinique.

Et, mettant d'un côté les lymphangiomes dûment constatés aux lèvres, et de l'autre les affections embryonnaires de ces organes qui se rapprochent des lymphangiectasies congénitales, Anzilotti (2) se croit autorisé à créer un groupe particulier pour les lymphangiomes des lèvres, et une catégorie spéciale réservée aux malformations de leurs voies lymphatiques. On donnerait à cette dernière classe seule, le nom de macrocheilie, exprimant par cette appellation non seulement le caractère macroscopique de la lésion, mais encore le caractère histologique qui lui est propre.

(1) Anzilotti, in Clinica Chirurgica : 1901, n. 7, p. 608.

(2) Nous donnerons à la fin de cette étude les deux observations d'après lesquelles Giulio Anzilotti se croit autorisé à établir cette division.

CHAPITRE III

Etiologie, Pathogénie, Evolution.

Les données étiologiques que nous possédons sur la macrocheilie sont bien restreintes ; on s'accorde néanmoins à reconnaître la congénitalité de la plupart des cas observés.

Nous sommes bien tenté de dire qu'il faut reconnaître cette congénitalité pour tout ce genre d'hypertrophies : car, s'il en est qui attirent tardivement l'attention, il est fort probable que c'est uniquement parce que leur très petit volume leur a permis de passer inaperçues, jusqu'au jour où elles se sont mises à évoluer rapidement.

Nous avons vu que l'hypertrophie des lèvres que nous traitons ici, n'a rien de commun avec ces augmentations considérables de volume engendrées par l'œdème inflammatoire chronique, œdème dur, dans lequel le système lymphatique peut, il est vrai, jouer le rôle prépondérant.

Il est incontestable, comme le dit Kirmisson, qu'il existe quelques éléphantiasis congénitales, pour lesquelles la théorie lymphatique doit être adoptée : tels les cas de

Magalhaes et les observations publiées par Cazin, ou communiquées par Richelot à la Société de Chirurgie ; mais il faut bien remarquer qu'il n'y a là que des ectasies lymphatiques ; et nous savons que dans la macrocheilie il y a mieux, il y a néoformation.

La macrocheilie ne peut pas avoir non plus la même étiologie que les éléphantiasis endémiques des pays tropicaux et circa-tropicaux : éléphantiasis à marche chronique, caractérisées par une altération hypertrophique du derme et des tissus sous-jacents, produites par des inflammations du système lymphatique, se montrant par paroxysmes et sans périodicité régulière. Encore que le dernier terme commun de ces deux affections soit une déformation quelquefois monstrueuse des parties atteintes, et ce n'est là qu'un trait morphologique, l'éléphantiasis endémique se localise surtout aux membres inférieurs et aux organes génitaux ; c'est une maladie acquise et non congénitale ; les recherches enfin ont montré qu'elle était une des manifestations morbides qu'engendre la filaire du sang.

Le Dentu (1) a cité, à ce sujet, de véritables formations lymphangiomateuses de la région inguino-scrotale, en particulier, avec multiplication de vaisseaux lymphatiques anormale par le nombre et par le volume : la *filara sanguinis hominis* était seule en cause. Cette notion étiologique, aujourd'hui nettement établie, fera cesser bien des confusions.

Comme le fait remarquer A. Broca (2), on a trop sou-

(1) Le Dentu, Bull. de la Soc. de Chir., 21 déc. 1898.

(2) A. Broca, Art. éléphantiasis : in Traité de Chirurgie de Le Dentu et Pierre Delbet, t. I, p. 524.

vent considéré l'éléphantiasis comme une maladie, alors que c'est seulement une lésion commune à plusieurs maladies. C'est à peine, dit cet auteur, si on ne qualifiait pas, jadis, d'éléphantiasis, l'exagération de volume du nez consécutive à l'acné, ou d'éléphantiasiques certains fibromes mous et diffus. On comprendra que ces états éléphantiasiques dus, soit à des lymphangites chroniques, soit à des obstructions lymphatiques ou à des complications de varices, ne doivent pas être confondus avec l'hypertrophie congénitale de la lèvre, laquelle reconnaît le lymphangiome pour substratum anatomique.

Davies-Colley (1) ayant observé un malade, âgé de 35 ans, atteint d'une hypertrophie de la lèvre inférieure et qui avait contracté la syphilis à 14, s'était demandé s'il ne fallait pas mettre en ligne de compte cette dernière maladie dans l'étiologie de la lésion labiale.

Un traitement par l'iodure de potassium et le bichlorure de mercure étant resté sans effet, il enleva sur le bord libre de la lèvre, un lambeau en V à base supérieure. La pièce était constituée par un tissu fibreux assez vasculaire, avec de larges espaces lymphatiques.

Ne connaissant pas de lésion semblable produite par la syphilis, et, d'un autre côté, ayant vu le traitement spécifique rester inefficace, il lui parut improbable qu'il y eût là une affection simplement consécutive aux accidents de la syphilis buccale, et, l'âge du malade n'étant pas une objection, — témoin le fait précédent de Dhoste, — il

(1) Davies-Colley. Case of enormous enlargment of the lower lip cured by operation. Trans. of the Clinical Society, 1883, Vol. XVI, p. 79.

opina qu'une simple tumeur d'origine véritablement lymphatique constituait seule la malformation.

Les nouveau-nés atteints de macrocheilie peuvent ne pas avoir d'autres vices de conformation. Parfois pourtant, ils sont porteurs à la langue, au cou ou ailleurs, de néoformations analogues : macroglossie, kystes séreux multiloculaires du cou, lymphangiomes des joues, par exemple : et il est intéressant de rappeler que ces lymphangiomes peuvent aussi coïncider avec des difformités telles que le bec de lièvre ou d'autres arrêts de développement.

On a noté encore certaines concomitances : Salter, celle de l'épilepsie ; Mac Gillivray, celle de la scrofule ; Gros, celle du rachitisme ; Canton, Parrot, de Chalk, celle de l'idiotie. Mais, existe-t-il vraiment une relation intime entre ces différentes maladies et le lymphangiome de la lèvre ?

On a dit enfin que les macrocheiliens, si nous pouvons nous exprimer ainsi, étaient le plus souvent voués au crétinisme. Il nous paraît pourtant difficile d'admettre qu'un homme, comme Léopold II, qui, bien qu'ayant servi de parrain à toute une tribu de gens à grosses lèvres, s'entoure de savants éclairés, adopte les idées de réforme des philosophes de son siècle, régénère la Toscane, corrige ce que la législation de ses Etats a de barbare, et, un des premiers de l'Europe, abolit la peine de mort pour la remplacer par celle des travaux forcés, nous admettrons difficilement qu'un pareil homme ait été fatalement voué au crétinisme.

D'ailleurs, n'a-t-on pas formulé les hypothèses les plus

déraisonnables pour expliquer cette hypertrophie congénitale des lèvres ?

La mère du jeune sujet qu'a observé Holmes prétendait avoir reçu sur la lèvre, durant sa grossesse, un coup que lui avait porté son mari, et ne manquait pas d'attribuer à ce fait la défectuosité labiale que présentait son enfant. En ce qui concerne le cas opéré par Dolbeau, M. Belon a noté que la mère du petit malade présentait une conformation épaissie de la lèvre supérieure, mais M. Belon s'empresse d'ajouter que cette épaisseur était commune, et que personne n'y aurait fait attention, si l'on n'avait songé que l'enfant avait lui aussi cette difformité.

Faut-il donc voir là autre chose qu'un simple fait du hasard ?

L'imagination populaire a une tendance trop facile à expliquer, quand même, le « τό ὅτι » et le « τό πᾶν » des phénomènes non élucidés ; et, ce n'est qu'à titre de curiosité que nous relaterons quelques idées anciennes sur le rôle de cette imagination, à l'occasion d'une maladie qui ressemble en tous points à la macrocheilie : nous voulons parler de la macroglossie. Maurant raconte, en effet, qu'une femme eut un enfant à langue pendante, parce qu'au cours de sa grossesse, elle avait envie d'une langue dont son mari se régalait sans elle ; on trouve dans Lassus, l'histoire d'une mère qui, ayant vu avec répulsion la langue pendante d'un veau récemment égorgé, mit au monde un enfant conformé de la même façon. Que penser enfin, comme le fait plaisamment remarquer Delbet, de ceux qui ont supposé que les mouvements exagérés des lèvres avaient pu entraîner leur hypertrophie, sans réfléchir que l'affection

étant congénitale, il était peu probable que le fœtus se livrât dans les eaux de l'amnios à des mouvements exagérés des lèvres.

L'on pourrait multiplier, en citant leurs auteurs, ces théories aujourd'hui reconnues erronées, et ces explications étiologiques qui feraient maintenant sourire.

Ainsi, l'influence héréditaire semble nulle pour la macrocheilie, et il découle de l'enseignement des faits, que l'affection est propre au sujet, et ne lui est pas transmise par succession directe ou indirecte.

Faut-il, comme on l'a fait pour la macroglossie, autre localisation de la même maladie, établir une relation entre ce lymphangiome des lèvres et les défectuosités cérébrales ? Bouisson prétend, en effet, que les anencéphales naissent souvent la langue pendante, et J. Wolf, Bruck, Baginsky, ont publié quelques observations où la macroglossie était combinée à des troubles mentaux et à une soudure prématurée des os du crâne.

Mais quelle peut bien être la cause première de ces profondes perturbations du système lymphatique ?

Pourquoi y a-t-il stase et dilatation dans tout un territoire de cet appareil ?

Admettrons-nous, avec Middeldorpf, qu'un obstacle s'oppose à la circulation de la lymphe ?

Pourtant, nulle part on ne trouve d'agent de compression : ni sur le trajet des vaisseaux, ni au niveau des ganglions, ni dans la cavité des vaisseaux. Alors, quel est l'obstacle ? Où siège l'oblitération initiale ?

On s'est demandé si la malformation ne portait pas primitivement sur les gros troncs lymphatiques ; la tumeur

lymphangiomateuse n'eût été alors que la conséquence mécanique d'un vice de construction affectant les gros canaux et amenant secondairement la dilatation des réseaux. On a bien cité à l'appui de cette opinion, un certain nombre de faits où des dilatations lymphatiques existaient chez des sujets porteurs d'anomalies de ces troncs ; mais avec raison, Quénu a fait remarquer qu'il s'agissait alors de lymphangiectasies et non de lymphangiomes circonscrits.

Certains auteurs ont encore noté que les lymphangiomes s'observaient principalement dans les régions où les lymphatiques décrivent des coudes et sont exposés à des compressions : au cou, par exemple, à l'aisselle, au pli inguinal ; et l'on est revenu une seconde fois à l'hypothèse que les formes congénitales pouvaient peut-être bien se rapporter à ce genre d'oblitération.

La doctrine, il est vrai, a le mérite indiscutable de rattacher les unes aux autres des affections fort voisines, entre lesquelles les transitions sont presque insensibles. Toutefois, ces généralisatious séduisantes ne doivent pas nous égarer au-delà des faits observés. Dans l'hypertrophie congénitale qui nous occupe, les modifications du système lymphatique ont été bien constatées et ne peuvent être mises en doute ; elles ont une valeur incontestable. Mais, comme le font observer Achard et Lannelongue, il y a d'autre part, toute une série de faits dans lesquels elles font défaut ; et lors même qu'elles existent, elles ne constituent pas toujours la lésion.

Pour nous en tenir seulement aux altérations de l'appareil circulatoire, on a parfois rencontré dans ces affec-

tions congénitales des modifications du système sanguin (1), tantôt combinées avec les hypertrophies, tantôt coïncidant simplement avec elles et occupant un siège plus ou moins éloigné.

Le rôle exact du système vasculaire sanguin dans la genèse de ces lymphangiomes n'est pas encore très bien élucidé. Schüller, Lannelongue, ont noté la présence d'un nævus sur les parties voisines ; en opérant, Schüller a vérifié ce développement vasculaire considérable, et C. Weil, en incisant la tumeur, a vu s'écouler de la lymphe, en même temps qu'il constatait l'existence d'artères grosses comme la radiale et de grosses veines à parois minces.

Si les vaisseaux sanguins participent à l'altération, s'agirait-il alors d'hémo-lymphangiome ? Ou bien, est-ce que l'angiome pourrait se compliquer d'hypertrophie, et certaines macrocheilies sont-elles, comme le veulent Virchow et Hébra, des angio-éléphantiasis ?

C'est là une discussion générale, soulevée à la lèvre par les observations de Bruns, Trendelenburg et Eichler, Volkmann, Moos, Leïsrink et Alsberg.

Et l'on en est réduit à se poser les questions suivantes :

Quel est le rôle exact du système lymphatique ? Ce rôle est-il primitif ou secondaire ? Qu'est-ce, au juste, ce que Wegner appelle l'angio-lymphangiome ?

Autant de questions d'ailleurs encore restées en litige.

Nous sommes donc conduits à soupçonner une altéra-

(1) Trélat et Monod, in Jahrb. f. Pædiatrik, Bd. II, s. 35, 1871, Cystenhygrom am Halse combinirt mit cavernœsem angiom und Makroglos ; cité par Winiwarter.

tion primitive des vaisseaux capillaires ou du tissu cellulaire, la cause de cette altération restant indéterminée. Il ne paraît pas douteux, à vrai dire, que cette affection ne soit en rapport avec quelques troubles survenus dans l'évolution de l'embryon ; car, à l'appui de cette théorie embryonnaire, nous avons des faits comme les difformités du squelette de la face, du nez (J. Wright), ; et nous l'avons vu plus avant, la fréquence de la macrocheilie et de la macroglossie chez les anencéphales (Bouisson), chez les individus présentant des altérations congénitales du cerveau (Parrot), chez ceux enfin qui ont subi un arrêt de développement dans les autres parties du corps.

Or, la dilatation des fentes lymphatiques, l'accroissement de la formation des vaisseaux sanguins et des nerfs qui, en quelques points, présentent une véritable hypergénèse, leur inclusion dans certaines parties de cartilages, d'os (Rischl), la néoformation de fibres médullaires (Anzilotti), sont des faits accessoires qui tendent à confirmer cette dernière opinion pathogénique. Ils indiquent que non seulement le système lymphatique, mais aussi les systèmes sanguin et nerveux étant en jeu, et participant à la lésion, il existe un trouble profond dans le développement des divers tissus et organes.

Et dans la macrocheilie, ces malformations embryonnaires sont localisées dans un territoire particulier, bien limité, et en rapport avec les fentes branchiales.

Or, nous n'ignorons pas l'importance si grande, qu'ont ces *fentes branchiales* en relation avec les *arcs branchiaux*, dans la formation de la face et du cou. N'est-ce pas à leur niveau que se produisent les vices de développement

appelés bec de lièvre, gueule de loup ; ces fentes ne sont-elles point le siège de prédilection de toutes ces tumeurs embryogéniques, telles que les kystes séreux, les kystes dermoïdes ou hétérotopiques ; n'explique-t-on pas enfin, par leur fermeture irrégulière, les anomalies thymiques, thyroïdiennes et toutes les malformations de la partie supérieure du tube digestif ?

Quoi qu'il en soit, et bien qu'on ait constaté parfois tardivement la présence du lymphangiome des lèvres, c'est presque toujours à la naissance ou peu de temps après que la maladie est reconnue, et, puisque son développement ne saurait être attribué raisonnablement à aucune cause traumatique, infectieuse ou parasitaire, le plus sage est de se ranger à l'avis de Mussey et de Hodgson qui disent qu'il y a primitivement tumeur.

Si nous sommes obligé de confesser notre ignorance en ce qui concerne la cause première de semblables malformations, les faits de Wegner, de Davies-Colley (1) et de Dhoste (2) ne sont pas, à proprement parler, des objections de valeur suffisante pour refuser à la macrocheilie la congénitalité de sa nature. Tous les auteurs sont à peu près d'accord à ce propos.

D'aucuns ont prétendu que cette affection comme sa sœur, la macroglossie, paraissait moins rare en Angleterre, en Amérique, en Allemagne, qu'elle ne l'était en France ; la démonstration n'en est pas absolue.

Nous est-il permis, avec d'autres, d'en accorder la prédisposition au sexe féminin ? Leuro, Gayraud, Clarke ont

(1) Davies-Colley cité précédemment, page 24.
(2) Lire observation V, à la fin de cette thèse.

pour la macroglossie, noté cette fréquence dans une proportion considérable : sur 24 cas, 18 fois chez les filles ; même rapport en ce qui concerne la macrocheilie. Butlin pourtant semble avoir raison, quand il soutient l'indifférence du sexe qui, à notre sens, ne doit guère jouer plus de rôle que l'hérédité.

Reste à parler de l'évolution des lymphangiomes.

On ne sait au juste comment s'opère leur accroissement : Cornil dit qu'il est permis de supposer que c'est autant par dilatation que par bourgeonnement, et qu'ils pourraient, au contraire, rétrocéder en se laissant envahir par le tissu adipeux.

Langhans, cité par Nasse, fait observer que le pannicule adipeux dans lequel ils se développent fréquemment est très pauvre en lymphatiques ; il faudrait donc accepter leur formation nouvelle.

Wegner avait admis trois modes de développement qui résulterait : soit de la dilatation des vaisseaux préexistants, soit de la néoformation des vaisseaux par bourgeonnement des endothéliums, soit enfin de la formation d'un tissu de granulations, au milieu duquel prendraient secondairement naissance des espaces lymphatiques.

Nasse lui-même, n'est pas loin d'admettre le bourgeonnement endothélial ; sans avoir constaté, comme Wegner, une stratification des cellules, cet auteur a observé, sur plusieurs pièces, des signes manifestes de multiplication cellulaire.

Les avis, on le voit, sont partagés ; espérons que les recherches ultérieures viendront mettre un peu de clarté dans l'évolution de ces tumeurs.

CHAPITRE IV

Anatomie pathologique.

La plupart des observations de macrocheilie que nous relatons à la fin de notre thèse, étant accompagnées de leur étude histologique détaillée, nous ne ferons que condenser dans ce chapitre les lésions anatomo-pathologiques de cette affection morbide.

Un caractère commun de structure relie entre eux les lymphangiomes circonscrits des différentes régions de la face : c'est la présence d'espaces lymphatiques anormaux de formation nouvelle, ou provenant de la dilatation des lymphatiques préexistants. Cette altération spéciale a été démontrée pour la macrocheilie par Billroth, Grancher Lannelongue et d'autres auteurs encore.

Superficiellement, la peau est généralement intacte, lorsque la tumeur est franchement sous-cutanée ; plus souvent celle-ci est, en partie au moins, développée aux dépens des téguments qui participent alors à la lésion. La muqueuse des lèvres n'est ordinairement pas altérée.

A la section on remarque que le tissu qui constitue le

néoplasme est blanchâtre, résistant, dur, crie sous le scalpel, et peut même présenter une densité tellement considérable, qu'on l'a comparée à celle du cartilage. Un suc relativement abondant découle des surfaces de section.

Bien que nous ayons qualifié ce lymphangiome de circonscrit, et en effet, par sa face profonde, celui-ci se sépare ordinairement assez bien des couches graisseuses ou musculaires sous-jacentes, la distinction à l'extérieur en est habituellement moins nette ; les limites du processus pathologique peuvent être incertaines, un peu diffuses, et, en tous cas, moins précises que les limites assignées aux tumeurs bénignes. Le tissu morbide paraît se continuer insensiblement avec les tissus sains environnants, qui, peu à peu seulement, à la périphérie du néoplasme, reprennent leur consistance, retrouvent leur souplesse.

Une coupe offre un aspect homogène, et, en certains endroits, un peu aréolaire, à fines mailles.

La lésion est constituée par un lacis de capillaires lymphatiques dilatés et communiquant les uns avec les autres. Quelquefois les fentes ou les vaisseaux forment à eux seuls toute la tumeur ; en d'autres cas, il peut persister entre les réseaux vasculaires des débris de l'organe atteint.

Th. Anger a constaté que les vaisseaux lymphatiques dilatés présentaient une hypertrophie de leurs tuniques, causée par une augmentation du nombre des fibres musculaires lisses ; mais il n'a pu voir de revêtement sur la membrane interne de ces vaisseaux.

Le tissu conjonctif est abondant et en même temps sclérosé, épaissi ; ses travées dissocient les éléments mus-

culaires et glandulaires de l'organe, creusant ainsi des espaces dans le tissu cellulaire sous-cutané, et dans les intervalles interfasciculaires des muscles de la lèvre.

Ces espaces sont occupés par les dilatations lymphatiques qui forment alors de véritables troncs ; ces troncs enfin prennent sur la coupe la forme de cavités étoilées inégales, et mènent par degrés intermédiaires à de véritables petites lacunes qui sont vides, ou contiennent un liquide analogue à la lymphe, ou encore sont remplies de coagula fibrineux.

Telles sont les lésions qui, d'après Wegner, caractérisent le *lymphangiome simple*, et nous savons que c'est à cette espèce de lymphangiome que se rattachent, presque toujours, la *macrocheilie* et la *macroglossie*.

Un degré de plus et l'on aboutirait au lymphangiome *caverneux*, avec son stroma dense, formé de faisceaux serrés de tissu connectif infiltré lui-même d'éléments jeunes étoilés et nucléaires, avec ses vastes lacunes irrégulières, limitées par une bordure épithéliale bien nette, constituant de véritables cavités kystiques, dont la nature néoplasique n'est guère contestée.

Or, c'est justement cet état diffus, aux limites incertaines, du lymphangiome simple, qui a fait que certains auteurs, Ch. Monod entre autres, ont refusé à cette lésion le nom de tumeur. Ils n'y veulent voir que des malformations du système lymphatique, comme ils ne voient dans les angiomes, en général, que des malformations du système vasculaire sanguin.

Au reste, Wegner admet que ce que l'on doit invoquer avant tout, c'est la rétrodilatation mécanique des voies

lymphatiques par stase due à une obstruction des voies de retour.

Variot et de Larabrie qui ont concurremment observé l'engorgement des ganglions sous-maxillaires, partagent également cette opinion.

L'état des muscles dans les lymphangiomes, a été l'objet de nombreuses discussions. La présence de cellules arrondies au contact des faisceaux musculaires, avait fait croire tout d'abord à une production nouvelle de fibres, mais, ce n'était là qu'une interprétation. Plusieurs fois cependant, et Variot l'a en particulier signalé, on a cru trouver une hypertrophie du tissu musculaire. Cette hypertrophie n'est point, en tous cas, la lésion obligée, et ainsi que l'a indiqué Wegner, fait souvent vérifié par Cornil et Ranvier, les altérations du système lymphatique l'emportent toujours sur celles des autres parties.

L'état des vaisseaux sanguins mérite une mention spéciale. Ceux-ci sont assez rares d'habitude et ne semblent présenter aucune altération : telle est la règle ordinaire. Néanmoins, Variot et de Larabrie ont trouvé à côté de lacunes ne renfermant que des leucocytes, d'autres espaces contenant du sang pur, sans caillots fibrineux ni globules blancs. Il y aurait, autrement dit, dans les cas étudiés par ces auteurs, un mélange de lacunes lymphatiques et de lacunes sanguines ; une combinaison intime du lymphangiome et de l'angiome. C'est ce qui a lieu, en effet, lorsque l'observation montre l'association de l'angiome et de l'hypertrophie congénitale ; mais le fait se traduit en clinique par des signes particuliers.

Delbet a donc émis, à ce sujet l'opinion que si le siège

des lymphangiomes était toujours en rapport avec celui des fentes branchiales, ce qui expliquerait la variabilité des éléments contenus dans le stroma, on devrait leur donner le nom de « lymphangiomes fissuraires ».

En résumé, histologiquement, la *macrocheilie* a pour siège primitif les vaisseaux et les fentes lymphatiques. Elle est caractérisée *par l'ectasie de ces fentes avec productions de petits kystes parfois, et prolifération du tissu cellulaire toujours.*

Ces lésions bien spécifiées nous empêcheront désormais de confondre la macrocheilie avec les hypertrophies acquises qui peuvent aussi présenter des dilatations lymphatiques, mais qui ne sont, en somme, que des lésions éléphantiasiques.

Enfin, les arguments qui précèdent nous permettent d'une part, de considérer la macrocheilie comme un lymphangiome simple ; d'autre part, d'envisager cette tumeur comme une production circonscrite, congénitale, et de nature manifestement lymphatique, puisqu'il a été péremptoirement démontré par Virchow, par Lannelongue, etc..., que les formes les plus compliquées, telles que les lymphangiomes kystiques, conservent des connexions intimes avec les ganglions.

CHAPITRE V

Topographie.

Si l'on voulait comprendre parmi les lymphangiomes toutes les productions lymphatiques, on trouverait un nombre respectable de faits ; mais, et nous avons suffisamment insisté sur ce point, il faut bannir du cadre de ces tumeurs toutes les dilatations des troncs, des réseaux, des ganglions lymphatiques, dues à l'action filarienne ou à d'autres causes inflammatoires, et qui n'ont pas de caractères véritablement néoplasiques.

C'est ainsi qu'Amussat, Petters, Trélat, Gjorgjevié ont commis la confusion, car, sans nous étendre sur ce dernier point, nous rappellerons que la plupart des cas que ces auteurs ont étudiés n'étaient que de vulgaires lymphangiectasies, ou encore des adéno-lymphocèles du genre de Th. Anger.

En somme, les lymphangiomes légitimement constatés sont assez rares, si on en élimine les kystes congénitaux dont la genèse est des plus discutables. Ils ont pourtant été rencontrés dans des régions bien différentes :

Ch. Monod (1) a eu la bonne fortune d'observer, sur une petite fille de huit mois, un lymphangiome cutané et sous-cutané circonscrit siégant au défaut de l'épaule gauche qu'il coiffait à la façon d'une épaulette. La tumeur, au moment où elle a été examinée, avait le volume d'un œuf de poule ; elle était sessile, mobile sur les parties profondes, mais adhérente à la peau qui était comme fusionnée avec elle. Elle était enfin fluctuante, et par trois fois avant l'entrée à l'hôpital de la petite malade, elle avait été ponctionnée. Les deux premières ponctions avaient donné issue à 50 grammes environ d'un liquide filant, la troisième a quantité égale d'un liquide sanguinolent. Mais, point à noter, la tumeur après ces ponctions ne diminuait que très peu de volume : Monod décide donc l'extirpation complète ; celle-ci est laborieuse, mais la malade guérit.

L'examen de la pièce est pratiqué par le docteur Arthaud, chef des travaux histologiques au Muséum, qui conclut à un lymphangiome avec tous ses caractères : stroma très dense, formé de faisceaux serrés de tissu connectif, infiltré d'éléments jeunes étoilés et nucléaires. Dans l'intervalle des mailles de ce stroma se voient de vastes lacunes irrégulières, offrant l'aspect général de fentes plus ou moins larges, limitées par une bordure épithéliale très nette, et constituant, en différents endroits, de véritables cavités kystiques qui communiquent entre elles.

Le fait rapporté par Monod est assez rare et l'on n'en trouve guère que deux autres qui puissent en être rappro-

(1) Ch. Monod : 3e Congrès Français de chirurgie. Paris, 1888, p. 422.

chés : l'un, celui de Reichel (1), suivi d'examen histologique par Waldeyer ; le second dû à Middeldorpf (2).

On nous pardonnera d'avoir donné avec quelques détails l'analyse histologique de l'observation qui précède, mais nous croyons que cette description permettra mieux d'établir les différences et d'apprécier les rapports qui existent entre les lymphangiomes caverneux, dont le cas de Monod est le type, et les lymphangiomes simples constituant l'hypertrophie congénitale des lèvres.

Les lymphangiomes ont été signalés en d'autres endroits encore :

Baraban a publié dans les *Archives de Médecine expérimentale* de 1889, un cas très intéressant de lymphangiome de l'avant-bras droit.

E. Muller a vu un lymphangiome caverneux congénital occuper le côté interne du fémur, depuis la région inguinale jusqu'au genou, chez un enfant de 8 ans.

Reichel, en 1869, a cité un lymphangiome congénital de la région sacro-coccygienne.

Middeldorpf, en 1885, a publié dans les *Archives de Langenbeck* l'observation d'un lymphangiome qu'il a extirpé chez une fillette de 16 ans : la tumeur datait de l'enfance et était située entre le grand trochanter et l'épine iliaque antéro-supérieure du côté droit.

Le Dentu (1) a rapporté un cas de lymphangiome de l'aine gauche chez une jeune fille de 16 ans.

M. Segond a communiqué à la Société de chirurgie, en

(1) Reichel, Archives de Virchow, t. LXIV, p. 497.
(3) Middeldorpf. Archives de Langenbeck, t XXXI, p. 590.
(1) M. Le Dentu, In Bull. Soc. chir., 1887, p. 200.

décembre 1897, l'observation d'une jeune femme qu'il a opérée pour un lymphangiome de la région inguino-crurale, vérifié histologiquement par M. Pilliet.

M. Vautrin (de Nancy), a rencontré, dans le mésentère comme dans la langue, des lymphangiomes qu'il dénomme « chylangiomes ». Mais ces tumeurs ont une tendance extensive, envahissante, le malade peut consécutivement présenter de l'ascite, et Weichselbaum (2), qui a observé un semblable cas chez une femme de 30 ans, considère le chylangiome caverneux envahissant comme une tumeur maligne.

Jonnesco a communiqué à la Société anatomique, en 1890, une pièce avec préparation histologique, provenant d'une femme de 35 ans, chez laquelle P. Segond avait pratiqué l'extirpation d'un lymphangiome occupant la région cervicale droite.

On peut donc, sur le corps et les membres, rencontrer un peu partout des lymphangiomes, mais nous remarquerons aussi qu'il s'agit généralement là de lymphangiomes caverneux.

Or, si les lymphangiomes kystiques s'observent plus souvent au cou qu'à la face, il apparaît nettement, d'après les relevés de Porta, de Lebert et de Balme, que cette dernière région est, sans conteste, le lieu d'élection des lymphangiomes simples. Ces tumeurs ont été signalées aux joues, aux paupières, etc. Beck, Weinlechner, Kindler,

2,)Weichselbaum (A.), Eine seltene Geschwulsform des Mesenteriums.
Ein Beitrag. zur Lehre von den Gefæssgeschwülsten.
Ibid., 1875, l. XIV, p. 145-162.

Lannelongue ont plus spécialement étudié l'affection congénitale de la joue qu'ils appellent **macromélie**.

C'est une maladie rare dont cependant Kaempfer (1) a pu réunir un certain nombre d'observations dues à Israël, Wegner, Helferich, Guterbock et Hindler.

En ce cas, la joue est augmentée de volume et dans des proportions parfois considérables. Il en résulte une difformité généralement très accentuée. La coloration des téguments est pâle ou légèrement rosée ; la tuméfaction a des limites indécises, elle est ferme et résistante, il n'y a point de douleurs, la gêne est très modérée.

Les *paupières* peuvent également être envahies ; nous en connaissons trois observations appartenant à Th. Beck (1), à Walsberg (2) et à von Graefe (3). A ce niveau, le lymphangiome ou œdème lymphatique, comme l'appelait Virchow, ne constitue pas une tumeur à proprement parler. Les paupières, surtout les inférieures, forment des poches flasques, non pédiculées, qui acquièrent parfois un développement considérable. L'empâtement est plus dense que celui de l'œdème. Si l'on pratique des piqûres à la peau, il s'écoule un liquide ayant toutes les apparences de la lymphe.

Michel (4), de son côté, a décrit, sous le nom de lym-

(1) *Kaempfer*, thèse de Würzburg, 1888.

(1) Th. Beck, Uber Elephantiasis der obern Augenlides, thèse inaugurale de Bâle, 1877 ; d'après la Revue des Sciences méd., vol. XIV, p. 673.

(2) Walsberg, Klin. Monatsbl. f. Augenheilkunde, 1879, p. 439-444.

(3) A. von Graefe, Elephantiasis der obern Augenlides ; Klin. Monatsbl. f. Augenheilkunde, 1863, p. 21.

(4) Michel, Graefe v. Saemisch., t. IV, p. 422.

phangiome circonscrit, de très petites tumeurs d'un rouge sale, lisses à la surface, qui se développent à l'angle interne des paupières et qui sont des lymphangiomes caverneux.

Pierre Delbet a opéré à la Charité, en 1893, un enfant

Fig. I. — Lymphangiome fronto-pariétal congénital publié par M. Pierre Delbet.
(Dessin dû à l'obligeance de M. H Bellery-Desfontaines.)

de trois mois et demi, pour une tumeur congénitale siégeant au niveau de l'apophyse orbitaire externe droite.

Cette tumeur avait le volume d'une orange ; elle était mal circonscrite, diffuse, non adhérente profondément.

La peau, à son niveau, était œdémateuse. L'examen histologique a montré qu'il s'agissait bien d'un lymphan-

giome, et encore que cette observation soit curieuse à cause de l'anomalie de son siège, Pierre Delbet d'après ses propres recherches a pu trouver trois cas se rapportant au sien (1).

Citerons-nous, comme simulant les lymphangiomes, les hypertrophies du nez, de l'oreille ou cette hypertrophie molle des amygdales dans l'enfance, qui d'après Balme, est particulièrement fréquente chez les scrofuleux, les arriérés et les dégénérés ?

Nous croyons plutôt qu'il n'y a dans ces lésions qu'une éléphantiasis caractérisée par un œdème hypertrophique succédant à des poussées inflammatoires, analogues à l'érysipèle par exemple. J. Darier d'ailleurs, qui en a pratiqué l'examen histologique, n'y a constaté que les altérations de l'œdème chronique, et n'a trouvé ni dilatation des vaisseaux lymphatiques, ni production de tissu fibreux, ni hypertrophie papillaire du derme.

Nous arrivons ainsi aux deux localisations les plus fréquentes du lymphangiome simple, à la langue, dont l'hypertrophie congénitale constitue la « **macroglossie** », ou « mégaloglossie », comme l'appelle encore Gauquelin, et aux lèvres enfin.

C'est de l'affection de ces derniers organes, indifféremment appelée par les auteurs « **macrocheilie** », ou « **macrochilie** », que nous allons nous entretenir d'une façon plus spéciale.

Il est bon de faire remarquer que les lymphangiomes, dont nous venons successivement d'énumérer les différents

(1) Bullet. Soc. anat., 1893, p. 637, et Traité de Chirurgie, Le Dentu et Pierre Delbet, t. I, p. 483.

sièges, peuvent envahir les parties voisines, et même atteindre plusieurs régions en même temps.

C'est ainsi que H. Morestin a eu l'occasion d'observer à Trousseau, un cas de lymphangiome de grandes dimensions, qui occupait la lèvre supérieure et la joue gauche.

Pierre Delbet, nous l'avons vu, a opéré un enfant de trois mois pour un lymphangiome caverneux fronto-pariétal, d'origine nettement congénitale.

Dans un cas de Lannelongue, la tumeur occupait les deux joues ; chez un autre de ses malades atteint de macrocheilie, le frein de la langue était également un peu hypertrophié.

Dans un cas signalé par Paster, la macromélie coïncidait avec la macroglossie, et histologiquement, la lésion étant identique, les mêmes hypothèses peuvent être formulées sur ses causes et son mode d'origine.

Pott (1) rapporte le cas d'une petite fille de cinq semaines, chez qui la macroglossie coexistait avec un lymphangiome congénital du cou.

Ces hypertrophies peuvent, avons-nous dit, se montrer en même temps que d'autres malformations.

En effet, Krœnlein et Wegner ont vu la macrocheilie se joindre à l'hypertrophie congénitale de la langue et de la face.

Billroth a constaté ce développement exagéré sur une moitié de la langue et envahissant la joue correspondante.

Dans le cas de Maas, la macrocheilie coïncidait avec l'hypertrophie de toute une moitié du corps.

(1) Pott, Munchen. med. Wochenschr., 1892, n° 37, p. 647.

Ménard cite un cas où la tuméfaction limitée à la partie moyenne de la lèvre supérieure, se prolongeait un peu dans les narines, et le sujet était affecté en même temps d'une hypertrophie des deux membres inférieurs.

J. Wright a rencontré chez une jeune fille âgée de 15 ans, qu'il opéra, une intumescence diffuse de la lèvre supérieure et de la joue gauche, qui paraissait vraisemblablement être un lymphangiome ; et l'examen intra nasal montrait la fosse nasale gauche élargie, la cloison fortement déviée à droite, et la muqueuse hypertrophiée. De plus, le cornet moyen gauche était dévié en haut et en dedans vers le septum. Wright certifie qu'il a vu plusieurs autres cas de lymphangiome de la face coïncidant avec une affection intra nasale de forme quelconque, une rhinite hypertrophique ou atrophique par exemple.

Fraenkel (1) a rapporté un cas de macrocheilie de la lèvre inférieure chez un jeune homme de 21 ans qui présentait, en outre, de l'asymétrie de la face et des maxillaires.

Dans un cas figuré par Lannelongue enfin, le lymphangiome n'occupait qu'une partie de la lèvre supérieure, mais de plus, il existait un bec de lièvre.

Toutefois, à côté de ces faits, il est vrai, la localisation de la tumeur peut être exacte et limitée.

E. Sainter (2) a publié cinq observations de lymphangiome nodulaire de la cavité buccale : deux des lèvres, trois de la langue. Le point particulier consistait dans la localisation bien nette de la tumeur, le reste de l'organe,

(1) Fraenkel, Arch. f. Klin. Chir., 1892, B. 44, p. 95.
(2) Sainter, Arch. f. Klin. Chir., t. XLI, p. 829.

langue ou lèvres, restant absolument normal, et ne présentant pas trace d'hyperplasie ou d'hypertrophie générale.

Pareillement, dans le cas de Dolbeau, les limites de la lésion étaient exactement celles de la lèvre. Cette limitation précise est d'autant plus intéressante à noter, que la tumeur avait acquis des proportions considérables, puisque la lèvre avait une hauteur de trois centimètres sur la ligne médiane, une longueur de sept centimètres d'une commissure à l'autre, et une épaisseur de vingt-cinq millimètres au niveau du bord libre.

Sur un jeune enfant que Lannelongue et Ménard ont observé, la tumeur n'avait même pas envahi toute la lèvre ; l'hypertrophie commençait à gauche, au niveau de la commissure, atteignait son maximum sur la ligne médiane et cessait assez brusquement au-dessous de l'aile droite du nez.

On voit donc, par ce qui précède, qu'aux lèvres mêmes, comme ailleurs, le lymphangiome congénital affecte les localisations les plus variées.

Il peut ainsi occuper l'une ou l'autre lèvre ou bien envahir les deux simultanément.

Quand nous aurons dit que, d'après nos recherches, il semble que l'affection atteigne un peu plus souvent la lèvre supérieure, et que, dans la majeure partie des cas, la tuméfaction est asymétrique, nous aurons terminé la topographie du lymphangiome. La lecture des observations relatées à la fin de ce travail nous montrera que, suivant le cas, la région est déformée tantôt dans sa hauteur, tantôt par l'éversion des lèvres en dehors : l'épaisseur de ces organes étant toujours très notablement augmentée.

CHAPITRE VI

Etude clinique. — Diagnostic.

Le lymphangiome des lèvres se présentant avec un aspect très spécial, très caractéristique, se reconnaît la plupart du temps avec grande facilité.

Sans vouloir ici revenir longuement sur le caractère morphologique de la lésion ni sur le cachet trop particulier qu'il imprime à la face, au point de vue de l'esthétique, nous rappellerons que, lorsque la macrocheilie revêt sa forme typique, l'aspect de la tuméfaction, la consistance élastique des tissus, l'absence de réductibilité et de battements, la couleur normale de la peau et des muqueuses, sont autant de caractères propres qui laissent difficilement place au doute.

Néanmoins, pour si évidente que soit la difformité, étudions les quelques autres maladies qui rappellent de loin les lymphangiomes, par l'hypertrophie qu'elles déterminent.

Nous ne ferons que signaler, d'abord l'hypertrophie du **phlegmon** et de **l'anthrax**. La marche rapide de ces deux

affections, leurs caractères inflammatoires, la douleur vive qu'elles occasionnent, les symptômes généraux qui les accompagnent, sont des signes qui permettront de se prononcer à coup sûr.

Nous passerons sous silence les **éléphantiasis** endémiques et d'origine filarienne ; la séméiotique en a été établie plus avant.

La distinction sera aisée encore lorsqu'il s'agira des **tumeurs bénignes** que l'on peut rencontrer aux lèvres : tels les adénomes, les fibromes, les kystes uniloculaires. Ces tumeurs sont en général peu volumineuses, régulières, arrondies, le plus souvent dépourvues d'adhérences, et ont des limites bien plus nettes, bien plus fixes que la macrocheilie.

Établirons-nous un diagnostic différentiel entre le lymphangiome des lèvres et le **syphilome diffus** ? Ce dernier débute soit brusquement, soit lentement. Dans sa forme brusque, la lèvre se fissure et, en deux ou trois jours, le gonflement s'établit ; dans la suite on trouvera la cicatrice de ces fissures. En ce qui regarde la forme lente, l'hypertrophie se constitue peu à peu, soit par un groupe de tubercules secs et confluents, soit par une plaque sous-muqueuse, généralement médiane, et située près du bord libre d'après Tuffier. Cette hypertrophie syphilitique peut enfin gagner de proche en proche toute la face, et constituer ce que Goutard a appelé le « léontiasis syphilitique », voulant ainsi rappeler la ressemblance que prend la face avec le masque de la lèpre.

Ces différentes étapes évolutives du syphilome de la lèvre jointes aux commémoratifs, aux lésions concomi-

tantes, à l'efficacité du traitement spécifique aideront amplement à mettre sur la voie du diagnostic, et suffiront au moins à ne pas confondre cet accident avec la macrocheilie.

Il ne nous paraît pas nécessaire de rappeler ce que sont les *lèvres du* **scrofuleux**, ou les lupus hypertrophiques atteignant ces organes, lupus remarquables par leur dureté ligneuse, caractéristiques par le gonflement de la région, mais à tendances destructives, pouvant envahir les lèvres, et même le nez qui, s'il est détruit, comme le disait Bazin, pourrait faire penser au rhinosclérome. La recherche de microbes spéciaux dans un fragment enlevé, éclairerait d'ailleurs le praticien.

Nous ne confondrons pas non plus, le lymphangiome congénital des lèvres avec les lésions subaiguës ou chroniques que crée l'**eczéma**, ou cette autre tuméfaction chronique causée souvent par les exulcérations et excoriations ayant si volontiers le pourtour des orifices naturels pour siège de prédilection. Il y a en réalité là une inflammation due à une *lymphangite chronique*, et si, dans certains cas, les adénopathies cervicales strumeuses viennent encore aggraver la lymphangiectasie, en mettant obstacle au cours de la lymphe, on peut toujours anatomiquement constater une infiltration œdémateuse qui, d'après Paillard, porte surtout sur le tissu sous muqueux.

Il sera également facile de distinguer la macrocheilie d'avec ces lèvres épaissies, proéminentes, surtout dans leur partie moyenne, pouvant surplomber la lèvre inférieure, indolentes enfin, et dans l'étiologie desquelles on retrouve une irritation incessante, causée par les sécrétions d'un

coryza chronique, si communément révélateur de végétations adénoïdes du naso-pharynx.

Nous ne nous tromperons plus sur les gonflements de la lèvre inférieure des idiots, des crétins ou des paralytiques ; lèvre inférieure qui, chez ces pauvres gens, est souvent pendante, et humectée par un écoulement incessant de salive. Ces lèvres, en effet, exposant constamment à l'air et au froid leur muqueuse, s'exulcèrent, s'enflamment, s'hypertrophient.

Nous arrivons aux **lymphangiectasies** ; mais nous avons vu qu'il y a dans ces affections dilatation d'origine mécanique, inflammatoire, parfois même traumatique, résultant d'une gêne ou d'un obstacle dans la circulation blanche : et nous ne retrouvons point la néoformation qui caractérise le lymphangiome.

Cornil et Ranvier ont bien établi, à propos des angiomes sanguins, que l'on ne devait comprendre sous ce nom que les tumeurs, dans la constitution desquels entrent des vaisseaux de formation nouvelle, et que la dilatation simple des vaisseaux anciens ne devait par conséquent pas être considérée comme un angiome. Appliquant la même idée aux lymphangiomes, nous dirons que ce nom doit être réservé aux seules tumeurs lymphatiques, dont une coupe histologique examinée au microscope, nous révélera bien la néoformation en question ; à la dilatation simple des vaisseaux, correspondront les lymphangiectasies ; et confondre ces deux ordres de lésions équivaudrait, comme le dit Monod, à donner le nom d'angiome aux dilatations des veines ou des artères, ce que personne ne voudrait soutenir.

Les affections congénitales qui ressemblent le plus aux tumeurs lymphatiques sont, sans contredit, les **angiomes** *se compliquant d'état éléphantiasique.* Or, ces dernières productions sont presque toujours faciles à distinguer par la coloration bleuâtre de la peau ou de la muqueuse, et par la consistance plus molle des parties tuméfiées ; les vaisseaux sanguins y sont volumineux ; la tumeur, un peu réductible à la pression, devient un peu turgescente par les efforts ; sur la peau enfin, coexiste souvent une tache érectile.

Ainsi les angiomes, lorsqu'ils sont circonscrits surtout, ont des caractères bien tranchés. L'ennui est que, parfois, l'angiome des lèvres est aussi étendu et aussi volumineux que le lymphangiome. Bien qu'habituellement limité à une portion de ces organes, il peut revêtir la forme diffuse et s'étendre dans les régions voisines sur une plus ou moins grande largeur. On se basera donc, pour faire le diagnostic, sur la consistance spongieuse des tumeurs érectiles, toute différente en cela de la dureté élastique des tumeurs lymphatiques ; on pensera à la localisation irrégulière de l'angiome, fait assez rare dans la macrocheilie ; on se souviendra que dans les angiomes il existe une coloration rouge de la peau et des muqueuses, une dilatation veineuse périphérique, la présence de battements, une réductibilité partielle obtenue par une compression soutenue. Il n'y aurait d'hésitation sur la nature de l'affection, que si la peau était intacte, et cela est peu fréquent dans l'angiome.

Le lymphangiome coïncide-t-il avec l'angiome ? Il faudra alors faire la part des deux espèces d'altérations:

les signes de la tumeur érectile s'ajoutant, en ce cas, à ceux de l'hypertrophie.

Pourtant, on resterait quelquefois dans l'embarras si, comme cela s'est déjà présenté, on avait affaire à une sorte de combinaison peu définie, une espèce de mélange intime d'ectasies lymphatiques et d'ectasies sanguines : les données cliniques sont alors insuffisantes pour faire un diagnostic précis, et la question des angio-éléphantiasis n'est pas encore bien élucidée.

Nous avons dit qu'un des caractères spéciaux de la macrocheilie était sa *congénitalité* : nous n'oublierons pas que cette affection peut passer inaperçue à la naissance, car elle est indolente et ne gène souvent en rien l'alimentation ; qu'insignifiante dans le jeune âge, la tumeur augmente lentement mais progressivement, et peut ne préoccuper le malade que tard dans la vie.

Nous aurons soin encore de ne pas mettre à la légère au nombre des accidents d'une maladie antérieure, ce lymphangiome des lèvres, nous rappelant que, bien que le malade de D. Colley ait eu des accidents de syphilis buccale à l'âge de 14 ans, son hypertrophie labiale ne s'amenda point par le traitement spécifique, et que plus tard, l'examen de la partie enlevée par l'opération, révéla la structure du lymphangiome.

Ainsi, nous entourant de tous soins : examen minutieux de la tumeur, son aspect, ses limites, sa consistance, son irréductibilité, l'absence de battements, sa couleur normale, son indolence, son accroissement lent et progressif, la recherche enfin, dans les antécédents personnels de la première enfance, de traces indiquant une origine congénitale, nous arriverons le plus souvent au diagnostic d'une maladie assez rare : la macrocheilie.

CHAPITRE VII

Marche. — Pronostic.

Comme le disait Gubian, si la laideur exagérée du visage n'avait pas de si graves conséquences sociales, le sort de ces malades serait, en définitive, acceptable.

L'indolence de l'hypertrophie congénitale des lèvres est en effet la règle ; Duplouy a seulement signalé quelques picotements sans importance.

Ce n'est aussi que très exceptionnellement qu'elle détermine de la dysarthrie, autrement dit un trouble dans la formation des sons et l'articulation des mots.

L'alimentation est rarement compromise : témoin l'enfant que H. Morestin a examiné à l'hôpital Trousseau, qui, malgré les grandes dimensions de la tuméfaction occupant la lèvre supérieure et la joue gauche, pouvait parler et manger sans la moindre difficulté.

C'est surtout lorsque la lèvre inférieure est atteinte que la salive s'écoule, et ce débit perpétuel, en outre qu'il est à la fois gênant et malpropre, peut contribuer à affaiblir considérablement le malade.

Kaempfer insiste enfin sur un accident possible, mais qui doit être bien rare, la lymphorrée. Il faut, pour cela, que la muqueuse soit fissurée, et que les cavités lymphatiques communiquent avec l'extérieur. On voit, dès lors, combien facile est l'infection.

Les auteurs ont prétendu que la température avait une influence sur l'évolution de cette maladie, mais ils ne sont guère d'accord pour reconnaître quelle en est la nature. Pour Bouisson, la tumeur augmenterait sous l'action du froid ; Billroth et Langenbeck ont également signalé des augmentations douloureuses de volume sous l'influence des refroidissements.

Chez le malade qu'a opéré Duplouy, au contraire, l'accroissement paraissait se manifester pendant la saison des chaleurs. Que doit-on croire ?

En tous cas, il est certain que cette malformation augmente avec l'âge. Elle a pu passer inaperçue à la naissance à cause de son peu de volume, et c'est peut-être la seule raison pour laquelle on a pu douter de sa congénitalité ; mais dans les premiers temps qui suivent la naissance, le lymphangiome se développe souvent avec rapidité, puis, il reste stationnaire ; à la puberté, son accroissement se montre de nouveau plus actif ; plus tard enfin, la tumeur augmente très lentement, par poussées successives ou d'une manière insensible. Tant et si bien que, par cette marche continue et progressive, la difformité devient à ce point hideuse, que de simples considérations d'ordre esthétique décident les chirurgiens à tenter une intervention. Les malades, eux-mêmes, la réclament de toutes leurs forces.

Le mieux qu'on puisse espérer est que l'affection reste indéfiniment stationnaire, comme chez le malade de Dolbeau, où l'altération s'arrêtait exactement sur le sillon labio-génien. Ce sont les cas favorables.

Mais, il nous semble impossible d'admettre, comme on l'a dit, que le lymphangiome puisse rétrocéder, en se laissant envahir par le tissu adipeux.

Et Lannelongue et Ménard font remarquer à juste titre, que, même lorsque ces productions paraissent le mieux circonscrites, elles ne sont jamais encapsulées ; qu'elles se continuent par leur périphérie avec les tissus sains, sans séparation, sans membrane isolante, et que, durant leur accroissement, ce caractère n'est pas modifié.

Comme complications, nous avons signalé les déformations secondaires du côté du squelette de la face. On comprendra qu'elles varient avec la lèvre malade.

C'est ainsi que l'hypertrophie de la lèvre supérieure peut refouler, en arrière, le rebord alvéolaire correspondant. Cette lèvre supérieure devient alors oblique en bas et en avant. Elle descend au-devant de l'inférieure, qu'elle masque plus ou moins, en même temps qu'à son bord supérieur, se raccourcit la sous-cloison. De là, un aspect tout à fait analogue à celui d'un groin de porc, dit Broca. La face muqueuse, visible sur une étendue variable, est quelquefois fissurée. On a vu aussi le maxillaire supérieur s'aplatir dans sa portion incisive, comme s'il cédait à la pression de la lèvre supérieure, et présenter une ampleur moindre, comme si son développement était contrarié par le poids et le voisinage de cette masse.

L'hypertrophie de la lèvre inférieure agit au contraire

par traction ; et, le rebord alvéolaire tiré en bas et en avant reproduit, en petit, la forme renversée de la lèvre ; sur lui s'implantent des dents écartées, divergentes, déchaussées, incrustées de tartre et visibles à l'extérieur. Cette lèvre inférieure, par son poids, tombe en ectropion, et la bouche prend une forme que Eichler a comparée au bec de canette. La chute en peut aller jusqu'à adosser les faces cutanées de la lèvre et du menton. La face muqueuse exposée à l'air s'enflamme, s'irrite, présente même des ulcérations qui, au premier abord, ressemblent un peu à celles du cancroïde. On a enfin remarqué que le maxillaire inférieur avait tendance à s'éverser lui-même en dehors, comme s'il était entraîné par la lèvre, et modifiait son orientation dans le sens de cette traction.

Bien que ces déformations semblent être d'ordre purement mécanique et sous la dépendance de la lésion labiale, il est possible, dit Pierre Delbet, « qu'il s'agisse là de malformations concomitantes, résultant d'un même trouble dans l'évolution de l'embryon. » Trendelenburg, constatant que le corps du maxillaire a une hauteur exagérée, est disposé à faire intervenir des troubles de nutrition portant sur l'ensemble du premier arc pharyngien.

Cette dernière hypothèse, admise par plusieurs auteurs, est parfaitement défendable.

En résumé, lorsque l'enfant vient au monde, la lésion peut exister au degré maximum, et prendre ensuite un accroissement proportionnel à celui du visage : il en fut ainsi chez le malade de Dolbeau. Mais ordinairement, l'hypertrophie, plus ou moins légère au moment de la naissance, se développe, dans la suite avec une rapidité

variable ; soit immédiatement, ou à la puberté, soit même plus tard encore : à trente ans dans le cas de Duplouy.

Quelles que soient l'ancienneté et l'étendue des lymphangiomes congénitaux, ce ne sont toujours que des lésions n'entraînant que des troubles locaux, non susceptibles de produire une infection de l'organisme, et ne retentissant en aucune façon sur la santé générale.

Ces tumeurs sont donc essentiellement bénignes, et les seules complications qu'on puisse craindre, à part les déformations secondaires, sont seulement de nature inflammatoire : ce sont des gerçures, des ulcérations, des inflammations de la muqueuse des lèvres, par suite de l'exposition de ces parties à l'air extérieur, ou causées par diverses irritations mécaniques.

Et si, malgré ces accidents souvent fort pénibles, la vie n'est jamais menacée, le pronostic reste assez sérieux ou tout au moins à réserver, à cause de la monstruosité du visage et de ses pénibles conséquences.

CHAPITRE VIII

Traitement.

En présence d'un cas de macrocheilie bien constaté, quelle sera la conduite à tenir?

Le traitement médical semble inefficace, et bien que Bouisson parle des bons effets de l'*iodure de potassium*, nous ne pensons pas que cette médication interne puisse influencer en quelque chose la marche de l'affection.

Nous n'avons pas plus de confiance en l'application sur la lèvre hypertrophiée de *liquides astringents* ou *résolutifs*, jugeant que ce traitement est totalement incapable d'arrêter l'expansion de la lésion, et, à plus forte raison, de la faire rétrocéder.

O. Weber et Bouisson ont essayé encore et sans grand succès la *compression* ; il faut reconnaître que cette thérapeutique est d'une application difficile et que ses résultats sont médiocres ou nuls.

On a conseillé l'emploi inoffensif, sinon radical, de la *cautérisation ignée* à l'aide du thermocautère ou du galvanocautère ; on a préconisé les *injections interstitielles* ;

Leisrink, Duplouy disent avoir obtenu quelque amélioration par *l'ignipuncture profonde*, par les mouchetures avec le couteau de de Graëfe.

Ces pratiques, acceptables à la rigueur, dans les cas malheureusement bien exceptionnels où la tumeur est très limitée, ne sauraient être généralisées comme méthodes de traitement. Ce ne sont là que des moyens préliminaires.

Parlerons-nous du *drainage* avec *tamponnement iodoformé* après incision ? C'est le procédé que conseille Wölfer, pour les lymphangiomes chez les enfants, lorsque l'opération sanglante présente trop de dangers.

Bories (1) (de Montauban), ayant préconisé l'application de l'électricité au traitement des tumeurs érectiles, Demons a essayé les effets curatifs de *l'électrolyse* sur les lymphangiomes buccaux, et ce procédé paraît avoir un résultat satisfaisant. De même, Massy et Frèche ont présenté à la Société de chirurgie de Bordeaux, un cas de lymphangiome de la joue fort amélioré par l'électrolyse.

Pourtant, quand il n'y pas de contre-indication tirée de l'état général, une opération cosmétique destinée à améliorer l'esthétique du sujet paraît de beaucoup préférable; aussi, le traitement de choix est-il, à notre sens, **l'excision au bistouri**.

Cette intervention avec l'instrument tranchant avait été jugée défavorablement jadis ; Nélaton l'avait frappée d'interdiction, et jusqu'à l'avènement de l'antisepsie, le lym-

(1) Bories, Congrès de chirurgie, 17 mars 1888.

phangiome, dit Quénu, avait été considéré comme un *noli me tangere* par la plupart des chirurgiens.

C'est qu'en effet, le plus grand nombre des opérations dans ces tissus à vastes lymphatiques étaient suivies de suppuration : l'infection trouvant là des voies largement ouvertes.

Mais, lorsque la tumeur est bien circonscrite et n'envoie pas de prolongements dans la profondeur, l'opération sanglante, considérée naguère comme dangereuse, a aujourd'hui sa raison d'être, et reste le plus complètement bénigne, si rigoureusement l'on observe les règles antiseptiques.

Il va sans dire que ce mode d'intervention ne doit être tenté que sur des enfants âgés de plusieurs mois, et en état de supporter une certaine perte de sang.

Le malheur veut que tous les cas ne soient pas justiciables du bistouri.

Quand le néoplasme occupe une trop grande étendue de la face, le rôle du chirurgien est, à la vérité, bien effacé. Que peut faire de plus celui-ci que de prescrire quelques topiques inoffensifs?

Bien qu'on ait cité des exemples où l'on avait combiné l'excision d'une notable partie de la tumeur à l'ignipuncture interstitielle du reste, les lymphangiomes de cette catégorie ne sont guère du domaine de la chirurgie réparatrice.

Par contre, il est nombre de cas plus favorables et pour lesquels l'intervention est légitime, rationnelle et féconde en bons résultats. C'est lorsque la macrocheilie est limitée aux lèvres, et mieux encore, à l'une des lèvres. Le bis-

touri, alors, ira enlever ce qu'il pourra de la tumeur, et, dans les environs de la perte de substance, le travail de sclérose rétractant les tissus, contribuera en outre, et pour sa bonne part, à en diminuer d'autant le volume. N'est-ce pas là double avantage ?

Or, quelle est la technique opératoire ?

Si, voulant extirper tout le tissu néoplasique et pratiquant des incisions analogues à celles qui servent à enlever les tumeurs malignes, on faisait l'ablation de toute l'épaisseur de la lèvre, le résultat serait désastreux.

Puisque l'indication est de diminuer l'épaisseur de cet organe, il faut conserver la peau d'une part, la muqueuse de l'autre, et supprimer une quantité suffisante des parties intermédiaires pour ménager la restauration de la forme et la plastique postérieure de la lèvre.

A cette fin, *plusieurs procédés* ont été mis en usage.

Celui de **Paillard** d'abord, qui consiste à réséquer, après incision transversale prolongée jusqu'au frein, une partie de l'épaisseur de la lèvre y compris la portion muqueuse.

Cette opération est simple comme manuel, mais non sans inconvénients ; car, dit Félizet : « la rétraction cicatricielle de la large surface saignante qui tient la place de la muqueuse excisée, peut dépasser le but que vise l'opérateur, et remédier à une saillie de la lèvre en dehors, par un enroulement de l'organe en dedans. » Mieux vaut respecter la muqueuse.

Pétrequin (1) incisait verticalement toute l'épaisseur de la lèvre et pratiquait ensuite l'ablation sur chaque

(1) Voir dans l'*observation II*, les détails du procédé de Pétrequin.

Fig. II. — Procédé de Pétrequin.

Fig. III. — Procédé de Paillard.

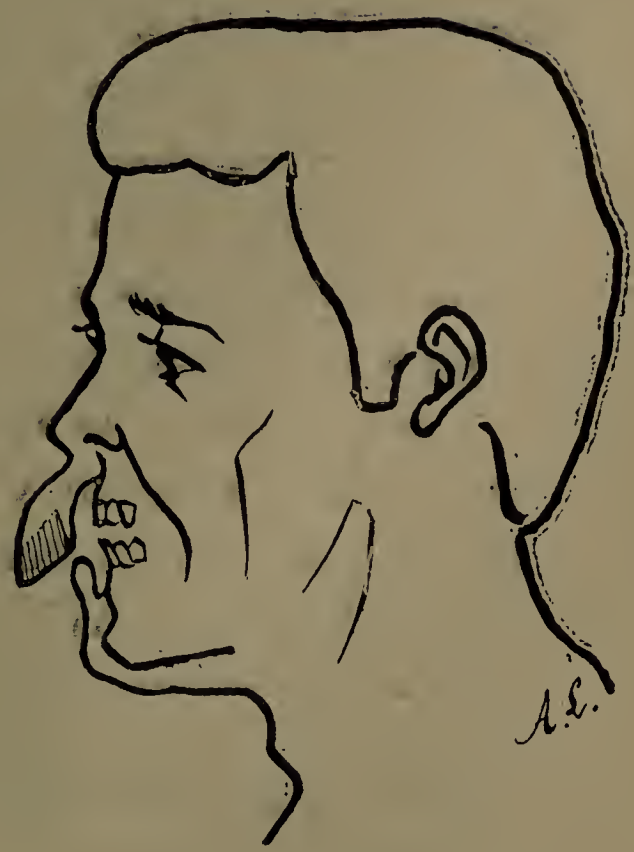

Fig. IV. — Procédé de Dolbeau.

moitié latérale d'un lambeau en forme de pyramide triangulaire, puis, la suture des bords antérieur et postérieur de la plaie produite par l'ablation, et pour terminer, la suture entortillée de la plaie médiane initiale. Ce procédé est compliqué ; il expose davantage aux hémorragies et laisse, après guérison, une cicatrice apparente et difforme.

Le procédé de **Dolbeau** (1) consiste *à décoller la lèvre*, à séparer de la peau et de la muqueuse le produit pathologique, à pratiquer l'ablation de ce produit, et à suturer enfin la muqueuse et le bord libre.

Cette opération est un peu plus longue sans doute, mais néanmoins assez peu compliquée, et n'a ni les inconvénients de celle de Pétrequin ni de celle de Paillard.

Holmes, Billroth, Duplouy (2), Lannelongue en tr'autres, ont ainsi obtenu de bons résultats.

M. **A. Mouchet** a employé, dans le cas inédit qu'il a bien voulu nous permettre de publier, une technique spéciale : il incisa *sur la face muqueuse de la lèvre, assez en arrière du bord libre,* pour que la cicatrice pût rester cachée, après l'opération.

Le tracé de l'incision représentait une ellipse très allongée, dans le sens horizontal.

Toute la portion muqueuse circonscrite par l'incision fut enlevée, formant ainsi la base d'un segment prismatique triangulaire, le dos d'une tranche d'orange que M. Mouchet tailla dans la lèvre, et excisa aux ciseaux courbes. On ménagea, dans cette ablation, la partie de la

(1) Voir dans l'*observation* IV, les détails du procédé de Dolbeau.
(3) Voir *observation* V.

tumeur avoisinant la peau, de façon à éviter autant que possible l'atteinte du muscle orbiculaire.

L'excision faite, M. Mouchet passa, avec une aiguille

Fig. V. — Procédé opératoire de M. A. Mouchet.

courbe, des fils de catgut sous les surfaces cruentées, de façon à les adosser aussi exactement que possible, et à prévenir toute espèce de rétention de sang ; il pratiqua, en somme, un *capitonnage* très soigneux des deux portions de la lèvre divisées. Par dessus, il sutura superficiellement au crin de Florence les deux bords muqueux.

Ce procédé présente, à vrai dire, de multiples avantages, étant surtout donné la difficulté d'extirpation.

En ménageant ainsi la partie de la tumeur la plus voisine de la peau, on supprime d'autant les risques d'entamer les fibres musculaires de l'orbiculaire des lèvres.

De ce fait, les mouvements de la portion opérée s'effectuent en même temps que ceux de la portion saine de la lèvre, et c'est la meilleure garantie de la parfaite intégrité des fonctions labiales, — fonctions si nécessaires à l'accomplissement du libre jeu de ces organes, dans les actions de parler, sucer, manger, etc.

Autre avantage : de l'incision ellipsoïde faite sur la face postérieure de la lèvre, en pleine muqueuse, loin du bord libre, il ne peut résulter qu'une cicatrice absolument invisible ; et cela ne nuit point à l'esthétique consécutive du visage.

Mais, il faut savoir que c'est aux cas où le volume du lymphangiome n'est pas très excessif, et lorsque l'hypertrophie porte surtout sur la portion muqueuse de la lèvre, que semble convenir le mieux la technique de M. Mouchet. Nous avons pu, du reste, en apprécier les bons résultats, chez la jeune enfant qui fait le sujet de notre observation inédite.

Comme a pris soin de le faire M. Mouchet, Anzilotti, pour respecter le plus possible le muscle orbiculaire dans les endroits où il apparaît sain, et pour bien distinguer le tissu pathologique du tissu normal, insiste aussi sur l'hémostase temporaire, capable encore d'obvier à la formation d'hématomes secondaires. Il serait avantageux, d'après ce dernier auteur, de procéder à une double suture au

catgut, la soie coupant trop facilement les tissus : une suture profonde, perdue, avoisinant les deux parties de la lèvre entre lesquelles on a divisé le bloc néoplasique, et une suture superficielle, destinée à rapprocher la peau et la muqueuse. Ces derniers points de suture auront l'avantage de reconstituer, par l'affrontement des deux parties, un nouveau bord libre à la lèvre restaurée.

Si, après la guérison opératoire, la rétraction cicatricielle ne donnait pas l'aspect et la forme normale, des autoplasties appropriées feraient disparaître toute trace de déformation et rendraient l'esthétique au patient.

Pour être complet, il faudra s'occuper des déviations dentaires et osseuses, si elles existent. Suivant les cas, on redressera les incisives et les canines, on arrachera les molaires postérieures si elles sont trop allongées ; si besoin est encore, on tentera de rectifier la direction du maxillaire inférieur, en exerçant une compression constante avec une fronde passée sous le menton. De Leuw, O. Weber et Maas ont ainsi amendé les déviations dans la mesure du possible.

Et maintenant, à quelle époque interviendra-t-on chirurgicalement ?

Nous ne connaissons point d'indication d'urgence, car nous avons vu ailleurs que jamais le lymphangiome congénital ne retentissait sur la santé générale.

Nous n'ignorons pas les dangers que présenterait une opération sur des enfants de tout jeune âge, incapables de supporter une certaine perte de sang ; et nous savons, d'un autre côté, que la maladie qui nous occupe est lente, mais fatalement progressive ; qu'en conséquence,

les difficultés d'une extirpation déjà malaisée, seront d'autant plus grandes que le néoplasme sera plus étendu.

Il nous semble, par ces motifs, que l'on doit retirer tout bénéfice d'une intervention précoce mais non hâtive ; dans les premières années de la vie, lorsque l'enfant est sevré, par exemple, et alors seulement qu'il est en état de résister au *shock* opératoire (1).

(1) Voir Traité de chirurgie de Le Dentu et Pierre Delbet : T. V. p. 714.

OBSERVATIONS

Observation I

Holmes, In *Thérapeutique des maladies chirurgicales des enfants.* Trad. fr.

L'enfant, sur lequel la tumeur a été recueillie, était âgé de 2 ans et demi, lorsqu'il fut admis à l'hôpital, sous le nom de G.-H. B..., le 5 avril 1865

Il avait bonne mine, et paraissait peu intelligent. Sa lèvre supérieure était élargie ; elle avait au moins deux fois son épaisseur ordinaire, et faisait, en conséquence, une saillie très désagréable. Lorsque l'enfant criait, ou lorsqu'on comprimait les parties latérales de la lèvre, celle-ci prenait une couleur sombre, mais elle n'augmentait pas de volume. Elle n'est pas animée de battements. Très dure au toucher, elle se laisse difficilement traverser par une forte aiguille. Lorsqu'on la pique, elle ne laisse échapper que quelques gouttes de sang. La surface muqueuse de la lèvre présente plusieurs fissures. L'enfant ne paraît pas être strumeux ; et la mère affirme être certaine d'avoir vu, dès la naissance, la lèvre comme elle est ; difformité qu'elle attribue à ce que « pendant qu'elle était enceinte, elle aurait été frappée à la lèvre par son mari ».

Le 3 mai, je détachai une portion de la lèvre, moins épaisse en dedans qu'en dehors, de telle façon qu'elle prit la forme d'un quartier d'orange.

Les bords de la plaie furent ensuite réunis et maintenus en rapport à l'aide de fils de soie, qui réussirent en même temps à arrêter le sang qui s'écoulait librement.

La portion de la lèvre qui fut enlevée, présentait l'aspect du tissu cellulaire ordinaire, un peu condensé.

Observation II

Tumeur hypertrophique de la lèvre supérieure, d'origine congénitale, avec déformation du rebord alvéolaire, déjettement des dents en arrière, etc. Opération pratiquée par Pétrequin. — *Restauration de la lèvre.* — *Guérison.* (Obs. recueillie par L. Gubian et publiée in *Gazette médicale de Lyon*, 1849.)

L. B..., âgée de 24 ans, non mariée, matelassière, née et domiciliée à Gex, entre le 30 janvier 1849 à l'Hôtel-Dieu de Lyon, salle Saint-Paul, dans le service de Pétrequin. Cette fille, d'une assez bonne constitution, du reste, dit n'avoir jamais été malade. Elle est d'un tempérament lymphatique, mais non scrofuleux ; elle ne présente ni glandes ni cicatrices ; elle ne se rappelle pas avoir eu ni gourme, ni humeurs de râche (teigne). L'hypertrophie labiale pour laquelle elle est venue à l'hôpital, paraît être congénitale, du moins, elle l'a depuis son enfance ; seulement la tumeur a acquis un développement proportionnel avec l'âge, et même elle a crû outre mesure, puisque les parents qui d'abord ne s'en inquiétèrent point, crurent devoir la conduire à Genève, à l'âge de 10 ans, pour l'y faire opérer. La malade ignore le nom du chirurgien à qui elle fut présentée. Il y eut, en effet, une tentative d'opération ; mais une hémorragie qui survint empêcha de continuer la manœuvre, et la maladie ne fut point arrêtée. Elle continua ses progrès.

La gêne augmenta surtout pour la parole et la préhension labiale des aliments. L'âge et le désir du mariage étant venus, elle pensa qu'il y avait dans cette difformité un obstacle insur-

montable à son établissement : elle se décida donc à venir à l'Hôtel-Dieu de Lyon, pour se faire enlever cette tumeur.

Pétrequin constate que la lèvre supérieure forme un relief énorme ; qu'elle est encore plus proéminente en arrière qu'en avant ; que, à l'intérieur, elle offre des bosselures qui ont déformé le bord alvéolaire et enfoncé en arrière les trois dents médianes de la mâchoire supérieure : ce qui, sans empêcher la mastication, empêche toutefois les deux mâchoires d'être en rapport dans toute leur courbe. Cette lèvre est allongée, pendante, peu mobile, et donne un aspect difforme et désagréable à la physionomie. L'état général est du reste assez bon ; les règles sont régulières, peu abondantes ; il n'y a pas de complication strumeuse actuelle. Le pays qu'habite la malade est sain, et ses parents n'offrent rien de semblable à son mal.

Pétrequin songea au procédé opératoire qu'il pourrait employer, et pendant quelque temps, il prépara la malade à l'opération par des pédiluves, des lavements, des bains, une purgation et un régime approprié.

Le 10 février 1849, il opéra de la manière suivante en présence de plusieurs médecins.

Opération. — *Premier temps.* — Il pratique une incision verticale sur la dépression médiane de la lèvre supérieure, qui se trouve ainsi divisée en deux moitiés ; ce qui permet de juger parfaitement de la nature de l'hypertrophie. L'épaisseur de la lèvre est énorme ; on distingue une hypertrophie simple, cellulo-adipeuse et vasculaire, occupant plus particulièrement les deux tiers postérieurs de la lèvre.

2e Temps. — Pétrequin dissèque dans chaque moitié latérale un épais lambeau représentant une pyramide triangulaire, qu'il creuse à l'aide d'un bistouri effilé, dans l'épaisseur même de la lèvre, dans les points précisément où l'hypertrophie est plus prononcée, de manière à enlever toute l'exubérance morbide de cet organe. Une hémorrhagie capillaire assez abondante accompagne le premier et le deuxième temps de l'opéra-

tion. On bassine les parties avec de l'eau tiède, puis avec de l'eau fraîche.

3e Temps. — On s'occupe alors de la réunion de chaque moitié de la lèvre séparément ; à cet effet l'opérateur imagine de passer à un centimètre de l'incision verticale un point de suture qu'il pratique avec une aiguille qui pénètre d'abord d'avant en arrière, puis sort d'arrière en avant, de manière qu'avec l'anse verticale qui en résulte, et en faisant un nœud en avant, il puisse accoler les deux points de la cavité creusée dans l'épaisseur de la lèvre, et les maintenir réunies. Ce mode de suture réussit très bien.

4e Temps. — Il s'agit alors de réunir ensemble les deux moitiés de la lèvre divisée, ce qui se fit en affrontant le rebord à l'aide de trois longues épingles placées transversalement les unes au-dessous des autres, et piquées profondément pour maintenir un contact parfait. La réunion fut assurée par une suture entortillée.

5e Temps. — L'affrontement était exact en arrière et dans les trois quarts postérieurs des parties ; mais en avant et superficiellement, il restait deux points qui bâillaient, et dont conséquemment la cicatrisation eût pu être moins régulière. A cet effet, Pétrequin plaça deux petites épingles superficiellement, et compléta l'affrontement par quelques tours d'une suture entortillée placée au-dessus.

On obtint un résultat complet. La lèvre était affaissée, la tumeur réduite, la longueur exubérante de l'organe diminuée par le mode de placer les épingles et la suture entortillée. (Diète, tisane de sirop diacode ; le silence est recommandé. La malade boit avec le biberon.)

Autopsie de la tumeur. — C'est une hypertrophie simple sans induration ni dégénérescence particulière, hypertrophie portant spécialement sur l'élément cellulo-adipeux de la lèvre avec conversion cellulo-fibreuse des muscles et persistance du tissu vasculaire.

Les premières suites de l'opération furent simples, la réaction

inflammatoire fut modérée, la fièvre traumatique bénigne, et la tuméfaction de la lèvre assez peu prononcée pour que les épingles ni les points de suture n'aient coupé cet organe.

Dès le quatrième jour, on enleva successivement, et une à une, chacune des cinq épingles, et enfin les points latéraux de suture : tout s'annonçait pour le mieux, lorsque, vers le 20 février, il survient un érysipèle facial qui envahit successivement les joues, le nez, le front et le menton, se complique de fièvre, d'insomnie et d'embarras gastrique : les onctions d'onguent napolitain, les lotions émollientes, les pédiluves, les lavements et la diète en viennent heureusemeut à bout. La cicatrice se forma peu à peu, la fièvre diminua, la tuméfaction de la lèvre se réduisit considérablement ; mais de nouveau, le 28 février il y eut récidive de l'érysipèle sans cause connue. Les sinapismes aux jambes, les lavements de miel et de mauve, des bains de pieds à la moutarde, et la reprise des lotions et onctions ont de nouveau triomphé du mal.

3 mars. — L'érysipèle a de nouveau diminué, la cicatrice est assez bien formée, la lèvre supérieure n'est guère plus tuméfiée que l'inférieure, et si elle n'était encore trop longue, le résultat serait parfait, tant la cicatrice est peu apparente. L'érysipèle tendant à devenir chronique la malade est mise à la tisane de veau purgative avec la crème de tartre (1).

5 mars. — Il y a une amélioration prononcée : il semble que les dents qui avaient été fortement rejetées en arrière commencent à revenir à leur place.

7 mars. — La rougeur est nulle, la cicatrice solide ; l'épaisseur de la lèvre supérieure dépasse peu celle de l'inférieure ; seulement elle est encore un peu plus longue qu'elle ne devrait être.

10 mars. — La guérison peut être considérée comme com-

(1) Nous ferons remarquer que nous sommes en 1849, et que depuis cette époque, la thérapeutique a subi bien des modifications.

plète ; seulement on garde encore la malade pendant quelque temps pour observer le progrès qu'a commencé à faire le retrait de la lèvre ainsi que le redressement des dents. En effet, le 19, jour de départ de la malade, la lèvre n'est pas plus épaisse ni plus saillante que chez beaucoup d'individus chez qui elle est naturellement un peu grosse ; elle est moins longue et n'a plus l'apparence pendante. La cicatrice se réduit peu à peu à l'état d'une ligne étroite et blanchâtre. Les mouvements exécutés par la lèvre lui redonnent un aspect presque naturel. On est autorisé, d'après ce qu'on a déjà obtenu, à compter sur un redressement plus complet des dents : et cela, à l'aide de la manœuvre simple qu'on a conseillé de répéter plusieurs fois tous les jours.

Observation III

Hypertrophie de la lèvre supérieure.

(Note laissée par Guersant (1) et publiée in *Bulletin de Thérapeutique*, 1874, p. 458.)

A. K..., âgé de deux ans, entré à l'hôpital le 10 septembre 1844.

Constitution assez bonne, vacciné, pas d'ophthalmie ; pas de gourmes à la tête. Venu au monde avec une tumeur grosse comme une lentille, à la partie postérieure gauche de la lèvre supérieure. A dix-huit mois, gourmes à la face ; rougeole en mai 1844. Aujourd'hui, la lèvre offre en épaisseur deux centimètres et demi.

Le 19 septembre, excision d'un lambeau ovalaire de la partie postérieure de la lèvre supérieure. Plusieurs cautérisations

(1) Cette observation est malheureusement trop sommaire pour qu'on puisse en tirer partie, et manque de l'authenticité que donne a un fait, l'examen histologique.

avec le fer rouge. Amélioration. Frictions à la pommade à l'iodure de potassium.

Observation IV

Dolbeau et Félizet : in *Bulletin général de thérapeutique médicale et chirurgicale*, du 30 novembre 1874. Examen histologique par Grancher.

L'enfant M..., 32, rue Laghouat, à la Chapelle (Paris), fut amené à M. le professeur Dolbeau dans les premiers jours du mois de mars 1874, à l'hôpital Beaujon (1).

C'est un garçon solide et bien nourri. Il ne présente aucun autre vice de conformation, il n'a été sujet à aucune des maladies de la première enfance. L'évolution des quatre incisives qu'il possède (deux supérieures et deux inférieures) s'est faite aussi aisément que possible. Il dort bien, digère facilement et mange avec une voracité que rend choquante l'excessive saillie de sa lèvre supérieure.

La tête est forte et bien conformée, elle appartient au type plutôt brachycéphale ; les yeux sont bien ouverts, expressifs et bien droits.

La ligne du nez est normale.

La sous-cloison est fort courte et paraît refoulée en avant.

La lèvre supérieure est dans toute son étendue, démesurément agrandie. Le sillon labio-jugal est effacé, les joues ont leur apparence naturelle.

Cette lèvre supérieure masque complètement le bord libre de la lèvre inférieure. Cette dernière est normale et le menton n'est ni saillant à l'excès, ni effacé.

De profil, la malformation est plus choquante, l'ensemble de la physionomie a l'aspect d'un groin.

La peau présente une teinte uniforme qui est celle du reste du

(1) Observation prise par Belon, interne du service.

visage ; on y remarque seulement un développement prématuré des poils follets.

Le bord libre regarde en bas, la portion muco-cutanée est uniformément vermeille et ne s'accuse de face, que par un liséré rouge, dont la hauteur n'a rien d'anormal.

En palpant cette lèvre, on reconnaît qu'elle offre partout une consistance uniforme ; aucune saillie, aucune dépression qui puisse faire croire à l'existence de tumeur, de lacunes ou de kystes. Cette consistance est ferme. Sur les limites de la lèvre, les tissus reprennent leur souplesse ; la joue est aussi maniable qu'à l'état normal.

Les gencives sont indépendantes ; seul le frein de la lèvre supérieure descend assez bas pour relier la partie moyenne de la ligne médiane avec la demi-hauteur de la surface muqueuse de la lèvre.

Les deux dents incisives sont bien plantées : la conformation de l'arc dentaire n'a rien qui rappelle une tendance au prognathisme.

La voûte palatine, le voile, les piliers et la langue sont parfaitement conformés.

Quand, spontanément ou pendant le cri, l'enfant fait mouvoir sa bouche, la lèvre supérieure se déplace de toute pièce, comme la lèvre d'un automate. La peau ne devient ni plus rouge que le reste du visage, ni bleue ; la muqueuse ne tend nullement à se renverser.

Le doigt sent battre les artères coronaires ; elles semblent être faibles.

La fonction de cette bouche mal formée s'accomplit parfaitement. La mère rapporte que l'enfant a pris, dès sa naissance, le sein avec grande facilité. M. Dolbeau lui fait présenter un morceau de viande : l'enfant le saisit, le porte à sa bouche et le mange ; l'acte ne présente de particulier qu'une sorte de grognement dû, à ce qu'il nous a semblé, au rétrécissement de l'ouverture des narines, au moment où la lèvre se meut d'une seule pièce.

La mère de l'enfant est une femme assez grande, brune et bien portante. Elle a eu, avant l'établissement de ses règles, des maux d'yeux que l'on peut rapporter à la scrofule.

Elle ne se rappelle pas avoir entendu dire qu'aucun membre de sa famille eût eu des malformations congénitales ni à la face, ni ailleurs. Nous avons eu sous les yeux les photographies de ses parents et de ses deux frères : rien sur le visage ne laisse à désirer. Seule, la mère présente une conformation épaisse de la lèvre supérieure, mais cette épaisseur de lèvre est commune.

Cette femme a été quatre fois enceinte.

La première grossesse s'est terminée par une fausse couche au deuxième ou troisième mois.

Les deuxième et troisième grossesses se sont terminées par la naissance de deux garçons, que nous avons vus. Ils ne sont nullement scrofuleux et ont les lèvres plus minces.

La quatrième grossesse a produit notre petit malade. Cette grossesse a été marquée par une hémorrhagie spontanée abondante le cinquième mois, et par le développement d'une vaginite avec végétations vulvaires. Le travail a duré trois jours, la poche des eaux s'étant rompue de bonne heure ; l'extraction de l'enfant s'est faite sans qu'on recourût au forceps.

Le père n'a ni dans sa personne, ni dans sa famille, rien de congénital à signaler.

Dès le jour de sa naissance, l'enfant présentait la malformation que nous étudions, et la mère, femme fort intelligente, sait bien nous dire que le développement de cette lèvre s'est maintenu toujours en proportion du développement des autres parties de la face.

La mère affirme qu'il n'y a jamais eu de poussées inflammatoires, à la suite desquelles la lèvre eût grossi. Après une visite à Sainte-Eugénie, la lèvre s'est, il est vrai, enflée pendant quatre jours ; cela a été la seule fois.

En présence de l'uniformité de consistance de la lèvre, M. Dolbeau se refuse à admettre l'existence d'une tumeur vasculaire ou d'un néoplasme. Le développement prématuré des

poils, la continuité insensible qui relie les tissus sains à la partie malade, la conservation de la forme normale de la lèvre, malgré l'exagération du volume, lui font croire à une hypertrophie congénitale de tous les éléments de la lèvres.

Le samedi 5 mars 1874, il fait l'opération de la manière suivante :

Opération. — L'enfant, solidement assujetti dans une alèze, est couché sur les genoux d'un aide. Les deux commissures des lèvres sont tendues : la droite par le chirurgien, la gauche par un aide.

D'une commissure à l'autre, suivant une ligne qui représente la séparation du tiers antérieur et des deux tiers postérieurs du bord libre de la lèvre, M. Dolbeau fait une incision profonde qui plonge jusqu'à deux on trois millimètres du niveau de la sous-cloison, et libère par la dissection, toute la portion de la peau qui correspond à la surface de la lèvre supérieure.

Une section transversale, parallèle à la première, est faite en arrière, de manière à serrer de plus près la face muqueuse. Les deux sections se sont faites en donnant à la main de l'opéateur, la sensation désagréable d'un tissu qui crie sous le scalpel. La rencontre de ces deux incisions a isolé, en dehors et en haut une sorte de prisme triangulaire dont l'arête supérieure correspond au nez et dont les extrémités ont été en s'effilant au voisinage des commissures.

L'ablation de ce prisme diminue notablement la saillie du bord antérieur de la lèvre.

M. Dolbeau excise alors une portion triangulaire de la muqueuse. La base de ce triangle représente à peu près le tiers médian de la muqueuse labiale ; le sommet répond au frein, qui est excisé avec son insertion normale à la partie médiane de la gencive.

Le second temps de l'opération efface presque complètement la saillie de la langue et produit un retour de la sous-cloison à la longueur normale.

Les deux côtés du triangle excisé sont réunis par deux points

de suture : l'accolement de la partie cutanée à la partie muqueuse excisée et suturée se fait de lui-même ; il est simplement assuré par deux autres points avec un mince fil de soie.

L'écoulement sanguin a été insignifiant. Une artériole qui donnait, s'est arrêtée spontanément au moment où on allait la lier. L'opération a été aisée, malgré les cris de l'enfant ; elle n'a pas duré un quart d'heure.

On n'a pas eu recours au chloroforme.

L'enfant est remmené par sa mère.

Le 7 mars, pas de fièvre, appétit convenable, soif modérée, gonflement modéré.

Le 9 mars, gonflement considérable, fièvre légère, soif, diminution d'appétit.

Le 11, gonflement énorme, aspect érysipélateux de la région ; inflammation de nombreux follicules pileux de la lèvre, qui ressemble à un gros anthrax. (On enlève les points de suture. Cataplasme. Traitement interne approprié, etc.)

Le 13, diminution de gonflement : suppuration abondante, retour de l'appétit. A partir de cette époque, le gonflement a été en décroissant.

L'enfant fut amené trois mois après à M. Dolbeau, et les assistants purent constater un acheminement important vers les proportions normales de la lèvre.

La sous-cloison est devenue plus apparente, la lèvre a diminué de hauteur, l'épaisseur est considérablement amoindrie. Les tissus ont repris de la souplesse, les fonctions de l'orifice s'accomplissent parfaitement.

L'enfant, toujours vorace, mange sans proférer le grognement particulier que nous avons signalé.

Tout porte à croire que le développement de la moustache, quand l'enfant sera devenu homme, couvrira ce qui peut rester de la difformité pour laquelle on vient de l'opérer.

L'examen de la portion prismatique de tissu enlevé à la lèvre supérieure fut fait par M. Grancher, avec le soin et la précision bui sont dans ses habitudes. Nous transcrivons textuellement la

note dans laquelle il a pris la peine de consigner les résultats de son observatiou histologique :

Examen histologique. — « Le tissu est développé au milieu des groupes musculaires qui entrent dans la constitution de la lèvre.

« Ce tissu est essentiellement formé de faisceaux conjonctifs.

« Ce sont de véritables travées fibreuses qui s'entre-croisent dans tous les sens, et dissocient les faisceaux musculaires, dont on ne trouve plus que des traces jetées irrégulièrement çà et là. Ces faisceaux, écartés les uns des autres et brisés, ont conservé cependant leur striation dans toute sa netteté, mais leurs groupes divisés ne constituent plus de véritables faisceaux musculaires.

« Il y a tout au plus çà et là de petits fascicules.

« Le tissu conjonctif, très parfaitement organisé, porte des vaisseaux à paroi complète (artères et veines), et des nerfs sur lesquels on ne trouve aucune altération.

« Le point intéressant de la disposition de ce tissu conjonctif, consiste dans l'existence de lacunes ou espaces, les uns petits, d'autres très volumineux, dont la nature prête à discussion.

« Si l'on considère la disposition étoilée et les bords nets des espaces les plus petits, il est permis d'y reconnaître des capillaires lymphatiques du tissu conjonctif, qui auraient été dilatés par un contenu qui échappe à la coupe.

« Les espaces volumineux étant très déformés, il est impossible d'affirmer que ce sont bien des lacunes lymphatiques bien qu'on retrouve tous les intermédiaires entre les grandes lacunes déformées et les petits espaces étoilés, qui sont manifestement lymphatiques.

« Mais une raison pour accepter cette interprétation, c'est que, si quelques-uns de ces espaces sont vides (leur contenu ayant été sans doute entraîné par le rasoir), on trouve, dans quelques autres, un contenu composé en partie de granulations graisseuses et de blocs plus ou moins réfringents qui

sont peut-être le résultat de transformation sur place des éléments primitivement contenus dans l'espace lymphatique, éléments qui ont subi la dégénération.

« Dans d'autres points, on trouve des groupes de vésicules adipeuses, formant, comme d'ordinaire, des globules au milieu des faisceaux conjonctifs.

« Sur une partie de la tumeur qui contenait un lambeau de la peau du bord libre de la lèvre, il est facile de s'assurer que cette transformation fibreuse, avec espaces lacunaires, commence dans les couches les plus superficielles du derme, pour se propager dons l'épaisseur du tissu.

« Sur cette même coupe, on peut saisir l'évolution du tissu, dont les faisceaux se forment aux dépens de cellules embryonnaires, disséminées çà et là en groupes irréguliers. On peut même voir en quelques point, que ces cellules jeunes sont groupées en plus grand nombre autour d'un petit espace étoilé.

« Dans les parties les plus profondes de la coupe, on trouve les groupes des glandes salivaires, qui ne paraissent pas trop hypertrophiées.

« En résumé, nous sommes en présence d'une transformation fibreuse du tissu conjonctif du derme et des muscles, et, dans ce tissu, les vides et lacunes qui tiennent tant de place, sont peut-être des origines lymphatiques déformées et dilatées par la rétention de produits divers.

« Il est juste de reconnaître cependant qu'on peut contester cette opinion, et que ces espaces pourraient être artificiellement produits entre les faisceaux conjonctifs, par la destruction sur place des produits de l'inflammation (mars 1874). »

Observation V

Cas opéré par Duplouy : in *Thèse* de Dhoste, 1879, nº 331.

P...-P. D., 45 ans, cultivateur au Breuil, commune de Saint-Georges, île d'Oléron (Charente-Inférieure), vient au commen-

cement du mois d'août 1878, consulter M. le docteur Duplouy, pour une tuméfaction énorme de la lèvre inférieure dont il est porteur.

Les renseignements que donne cet homme sont assez précis. Constitution splendide ; sauf quelques accès de fièvre intermittente, il n'a jamais eu de maladies antérieures, pas d'éruption herpétique, eczémateuse ou autre, pas de gerçures, en un mot, aucune cause d'irritation. Il ne fume pas. Aucun membre de sa famille n'a présenté de vice de conformation analogue.

Dès son enfance, sa lèvre était un peu volumineuse, mais il y quinze ans seulement qu'elle a commencé à grossir, sans autre particularités qu'une sensation de picotement, surtout au vent, et un peu de sensibilité au froid.

Le gonflement augmentait beaucoup plus pendant la saison chaude. Peu à peu, la lèvre est arrivée à ses dimensions actuelles.

En somme, cet homme se présente avec une lèvre inférieure en énorme boudin. La face cutanée est dirigée complètement en bas et et appliquée sur le menton. La lèvre supérieure est légèrement hypertrophiée à gauche.

A la palpation, la tumeur donne une consistance dure, comme fibreuse, surtout à la face muqueuse qui fait, nous le répétons, une hernie énorme. La tuméfaction est uniforme, sans saillies ni dépressions ; la dureté bien limitée à la lèvre ; pas de coloration particulière ; cependant la muqueuse offre une teinte très légèrement violacée ; pas d'élévation de température ; pas de pulsations. En comprimant la base de la lèvre, la tumeur ne change ni de couleur, ni de volume. Le battement des artères coronaires est difficilement appréciable. Le rapprochement des lèvres est difficile, et la salive s'écoule de la bouche du malade. Quand il veut exécuter des mouvements, il ne produit que l'élévation, et la lèvre se déplace en bloc.

Le malade ne souffre pas. La gêne qu'il éprouve, bien qu'assez grande, ne le déciderait peut-être pas à subir une opération ; mais il est devenu un objet d'horreur pour ses compatriotes et

surtout pour les femmes, et il vient demander à l'art un secours contre son infirmité.

Le 9 août, des mouchetures avec le couteau de de Graefe sont pratiquées ; écoulement de sang peu abondant.

Le 11 : nouvelles mouchetures dans les mêmes conditions ; à leur suite, diminution notable de la tuméfaction.

Le 17, la diminution ne s'étant pas accentuée davantage, les mouchetures sont remplacées par l'ignipuncture, et seize pointes de feu sont appliquées.

La tumeur diminue encore un peu et est réduite d'un quart environ. Mais, ce point n'arrive pas à être dépassé, malgré l'application de nouvelles pointes de feu, l'emploi de préparations astringentes et l'usage du collodion destiné à exercer une certaine compression.

Le 8 septembre, le malade devant retourner chez lui quelques jours plus tard, et désirant très vivement une guérison plus complète, M. Duplouy se résout à une opération.

Opération. — S'inspirant de la pratique de M. Dolbeau, il choisit l'instrument tranchant et pratique une opération analogue, donnant comme résultat l'excision d'une sorte de prisme triangulaire au sommet inférieur, à base tournée du côté du bord libre de la lèvre. Hémorrhagie nécessitant quatre ligatures artérielles ; d'autres artérioles sont aveuglées par forcipressure. Huit points de sutures.

Le 10, un peu de gonflement inflammatoire, pas de réaction fébrile.

Le 12, la moitié droite de la plaie est réunie par première intention. On enlève trois points de suture. Le lendemain, trois autres sont retirés, et les deux derniers le 14.

A ce moment, la plaie est réduite à une petite perte de substance arrondie qui livre passage aux fils à ligature, et suppure très légèrement.

Au moment où le malade part, le 20 septembre, les fils à ligature sont tombés depuis l'avant-veille et la petite plaie en bonne voie de cicatrisation. La lèvre est réduite des trois

quarts environ, résultat qui est considéré comme très satisfaisant.

L'examen microscopique du tissu enlevé a été fait par M. le Dr X..., alors chef de clinique chirurgicale. Malheureusement, la note qu'il avait rédigée s'est égarée, et nous regrettons de ne pouvoir consigner ici le résultat de ses recherches ; nous savons seulement que ce résultat ne différait pas sensiblement de celui de M. Grancher.

Notre malade pouvait donc être considéré comme guéri, quand au mois de juin dernier, M. Duplouy le voit revenir. La lèvre encore un peu volumineuse, n'est nullement comparable à ce qu'elle avait été ; la cicatrice de la première opération est peu appréciable, en un mot, le résultat est demeuré très satisfaisant. Notre homme en est même si satisfait, qu'il vient demander une nouvelle opération, qui doit, suivant son expression, le rendre tout à fait *joli garçon*. On lui fait à différentes reprises, des objections de toute sorte ; on lui explique qu'il s'expose bien inutilement aux hasards d'une seconde intervention chirurgicale ; il n'écoute rien et insiste avec tant de persistance, la lèvre étant d'ailleurs hypertrophiée, qu'on se décide à pratiquer une nouvelle opération.

Celle-ci est faite le 6 juin : pas la moindre hémorrhagie, 4 points de suture. La plaie se referme très rapidement ; le 9, on enlève les points de suture, et le 11 le malade part pour l'île d'Oléron.

Les renseignements que nous avons recueillis et que nous devons à l'obligeance de M. Lotte, docteur à Saint-Georges, nous permettent d'affirmer que la guérison s'est effectuée régulièrement.

Observation VI

Lymphangiome congénital de la joue gauche et de la moitié gauche de la lèvre supérieure. (In Lannelongue et Ménard : affections congénitales).

C-M..., âgée de trois ans, entre à l'hôpital Trousseau en mars 1886.

Le père et la mère sont bien portants et exempts de toute affection congénitale.

L'enfant paraissait bien conformée au moment de la naissance ; cependant, peu de jours après, on s'aperçut que la joue gauche était plus grosse que la droite. Mais cette différence était si peu prononcée, que la mère elle-même ne l'avait pas remarquée.

Plus tard, la tuméfaction de la joue devint plus nette ; on ne voyait de tache cutanée d'aucune sorte.

L'enfant s'est bien portée pendant les deux premières années. L'année dernière, elle est entrée à l'hôpital pour une rougeole et a fait un long séjour salle Blanche.

La tumeur qui avait peu augmenté d'abord, a pris un accroissement rapide ; elle a envahi toute la joue gauche et la moitié gauche de la lèvre supérieure. Elle a subi à plusieurs reprises des poussées assez brusques d'accroissement.

Au moment de son entrée dans le service de chirurgie, l'enfant présente une asymétrie marquée de la face, due à une tuméfaction diffuse qui occupe la plus grande partie de la joue gauche et la moitié gauche de la lèvre supérieure.

Cette tumeur consiste en une sorte de plaque épaisse, large de plusieurs centimètres, sans limites précises. Sa consistance générale est assez dure. L'infiltration et l'induration se terminent d'une manière graduelle à la phériphérie.

La peau qui recouvre la tumeur est adhérente et comme in-

filtrée elle-même ; elle est le siège d'une desquamation en assez larges plaques. La muqueuse buccale n'est pas ulcérée.

La tumeur a présenté des variations manifestes de volume, de couleur et de tension. A l'entrée de l'enfant à l'hôpital, elle était rouge, tendue, douloureuse comme une plaque de lymphangite. Au bout de quelques jours, la tuméfaction a diminué spontanément, la rougeur est tombée, le volume de la tumeur est devenu moindre d'un tiers ; la peau, d'un blanc jaunâtre commence à se desquamer.

Du même côté dans la région sous-maxillaire, existe un engorgement manifeste de plusieurs ganglions lymphatiques réunis en une masse lobulée et douloureuse à la pression.

Observation VII

Macrocheilie congénitale partielle de la lèvre supérieure
(in Lannelongue et Achard : Traité des kystes congénitaux, page 386).

E. G..., âgé de neuf mois, est porté à l'hôpital le 17 mars 1881.

Cet enfant est venu au monde avec une hypertrophie congénitale de la lèvre supérieure. Actuellement, la lèvre supérieure est augmentée de volume dans sa moitié latérale gauche, jusqu'au delà de la ligne médiane, en regard de l'aile du nez du côté droit. L'augmentation de volume commence au niveau de la commissure gauche. A partir de là, l'hypertrophie va en augmentant, pour atteindre son maximum au niveau de la narine droite. En ce point, on peut estimer que la lèvre a trois fois le volume normal. Au delà, l'hypertrophie va en décroissant et s'arrête au point ci-dessus indiqué. Dans le sens vertical, la lèvre est plus longue qu'elle ne doit être.

L'augmentation de volume porte à la fois sur l'épaisseur et la

longueur de la lèvre ; celle-ci est plus large et plus longue dans la bouche, où elle forme un petit repli.

L'examen des différentes parties montre que la peau n'a pas changé d'aspect. Au toucher, elle est moins souple et plus épaisse que de l'autre côté. Cette épaisseur de la peau se révèle au niveau de son union avec la muqueuse buccale, où elle présente une consistance demi-cartilagineuse.

Du côté de la muqueuse buccale, on remarque une augmentation d'épaisseur et en même temps une moins grande souplesse sur les parties profondes. Cette muqueuse n'a presque pas changé de couleur ; mais, plus que la peau, elle a augmenté de volume et présente une plus grande étendue que normalement. Elle forme un bourrelet qui fait saillie dans la cavité buccale, en passant sous l'arcade alvéolaire, dépourvue de dents.

Il semble même que, par suite du prolapsus de la muqueuse, le sillon où elle se réfléchit soit moins haut que de l'autre côté.

Le frein de la lèvre supérieure est un peu hypertrophié. Quand on explore par la palpation cette lèvre épaissie, on n'y remarque pas de points plus durs les uns que les autres ; on n'y rencontre pas non plus de glandes gonflées, qui ont, en pareil cas, l'aspect de grains de blé. On n'y trouve pas de tumeurs collectées et kystiques. La lèvre présente une consistance plus ferme dans son ensemble.

Il n'y a pas la moindre dilatation veineuse ou artérielle. La circulation n'y paraît pas si active que normalement.

Cet état est absolument congénital ; il a frappé les parents quand l'enfant est venu au monde. Il n'aurait pas augmenté depuis la naissance, sauf depuis quelques jours.

Ce sujet ne porte pas sur le reste du corps d'autre difformité congénitale.

D'après la belle-sœur, qui conduit l'enfant, il n'y a pas d'affections congénitales dans la famille.

Opération. — La lèvre étant relevée, on fait sur la muqueuse une première incision à environ trois millimètres de la peau,

allant d'une commissure vers l'autre, puis, une seconde incision aboutissant aux mêmes extrémités, et circonscrivant ainsi un quartier de la lèvre, qui est extirpé. Cautérisation au thermocautère pour favoriser la production du tissu fibreux. Les vaisseaux paraissent un peu dilatés. Le résultat définitif a été très satisfaisant.

Examen histologique. — Les coupes de la partie excisée, intéressant la muqueuse et les parties sous-jacentes, montrent les détails suivants : La muqueuse paraît tout à fait normale ; il en est de même des faisceaux musculaires sectionnés dans diverses directions. Au milieu de ces faisceaux musculaires se voient des cavités de dimensions variables, les unes vides, les autres remplies, plus ou moins, par un réticulum fibrineux contenant quelques globules blancs et rouges. Un petit nombre de ces cavités sont volumineuses et présentent des bords dentelés et irréguliers ; la plupart des autres sont plus petites et forment des fentes et des étoiles, et il est facile de trouver tous les intermédiaires, entre ces diverses cavités et les véritables espaces lymphatiques. La paroi conjonctive de ces cavités ne renferme pas de fibres lisses.

Les vaisseaux sanguins ne semblent pas dilatés ni plus volumineux qu'à l'état normal. Le tissu conjonctif présente, en quelques points, de petits foyers d'hyperplasie et de petits îlots d'éléments embryonnaires.

Observation VIII

Hypertrophie congénitale de la portion médiane de la lèvre supérieure et des membres inférieurs (in Lannelongue et Ménard, *l. c.*, t. I, 1891, p. 670.)

J. G..., âgé de cinq semaines, est apporté à la consultation de l'hôpital Trousseau, le 8 février 1888.

Lèvre. — La lèvre supérieure présente une hypertrophie partielle, symétrique, limitée à sa portion moyenne.

Cette partie moyenne, plus épaisse, plus dense que les parties latérales, est hypertrophiée surtout vers le point où la lèvre est unie à la sous-cloieon. En cet endroit la gouttière a disparu ; la lèvre paraît plus haute et plus longue.

L'hypertrophie s'enfonce un peu dans les narines. Rien à la lèvre inférieure.

Membres. — Le pied gauche est augmenté de volume, sa face dorsale est soulevée comme par un coussinet adipeux sur la ligne médiane, entre la racine des orteils et l'interligne tibio-tarsien, si bien que l'épaisseur du pied est doublée. La peau adhère à un tissu sous-jacent mou, élastique, se laissant déprimer sans garder l'empreinte du doigt, analogue, en un mot, au tissu de l'éléphantiasis.

Les orteils sont épaissis, volumineux, durs; ils semblent avoir été étranglés par leur base par un lien ayant déterminé un sillon profond. Le gros orteil peut servir de type de description pour les autres ; il est limité à sa base par un sillon profond demi-circonférentiel qui le sépare de la région dorsale du pied. A ce sillon succède un gros bourrelet faisant relief sur la face dorsale de la première et de la deuxième phalange, et un deuxième sillon transversal, profond, situé derrière un autre bourrelet qui s'étend jusqu'à la racine de l'ongle.

A ce niveau est un troisième sillon profond, en avant duquel est un ongle rudimentaire, refoulé en arrière par le troisième bourrelet de l'extrémité de l'orteil.

La face plantaire est déformée et convexe au lieu d'être concave. De ce côté, les orteils ont une configuration analogue à celle de la face dorsale ; la pulpe est épaissie, énorme. Tout l'orteil est plus gros, sans être augmenté de longueur.

Sur la face plantaire du gros orteil gauche, la peau a une apparence luisante et légèrement cicatricielle, comme s'il y avait eu là des adhérences ou des ulcérations guéries pendant la période intra utérine.

Les sillons du cou-de-pied paraissent normaux.

A la jambe, rien à noter, sauf un léger épaississement de la peau.

Au niveau du creux poplité et à la cuisse, on voit des sillons demi-circonférentiels, dont un paraît anormal ; de même, à la fesse, il y a deux sillons profonds, dont l'un, anormal, est parallèle au sillon du grand fessier.

Le membre inférieur droit est beaucoup plus légèrement atteint. Le pied est un peu hypertrophié ; cette déformation est moins accentuée que du côté gauche. Les orteils présentent, à un moindre degré, l'apparence de ceux du pied gauche ; la jambe et la cuisse sont normales.

Les mains et le reste des membres supérieurs sont sains.

L'enfant est d'ailleurs bien conformé. Son père et sa mère sont bien portants.

Observation IX

Traduite par nous de *Giulio Anzilotti* : *Contributo clinico e anatomo-patologico allo studio dei Linfangiomi e della Macrochilia* ; In Clinica chirurgica (juillet, 1901).

B. L..., âgé de 32 ans, né à Fivizzano, chirurgien, entre à la clinique le 23 juillet 1897.

C'est un sujet de robuste constitution, sans tare héréditaire, qui, depuis la naissance, présente une tumeur volumineuse occupant la moitié gauche de la lèvre supérieure et la région canine correspondante. Cette tumeur descend au-devant de la lèvre inférieure et la dépasse de plus d'un centimètre.

La muqueuse qui recouvre le néoplasme est tendue, luisante, mais ne présente aucune altération.

La peau est également d'aspect normal ; elle est couverte de poils dont le nombre et la disposition sont à peu près semblables des deux côtés.

La tumeur fait corps avec la lèvre et n'a pas de limites bien

distinctes ; elle se confond à la périphérie avec les tissus environnants. Sa consistance est variable suivant les points examinés ; plus ferme à l'intérieur, elle est assez molle dans la partie superficielle recouverte par la muqueuse.

Elle est enfin irréductible.

Le malade n'accuse ni sensibilité particulière, ni douleur à son niveau ; mais, simplement une sensation de poids et de gêne autour de l'orifice buccal.

D'ailleurs, la difformité du visage a seule décidé le patient à se faire opérer, et à profiter de l'habileté du professeur Ceci dans les autoplasties de ce genre.

Le 23 juillet, on procède à l'anesthésie morphino-cocaïnique et on pratique l'opération.

Opération. — Après une incision le lond du bord libre de la lèvre supérieure, à l'union de la muqueuse et de la peau, on cherche à isoler d'abord la tumeur, en commençant par le côté muqueux, et on extirpe le plus possible de tissu qui paraît suspect.

On reconstitue, alors, une nouvelle lèvre, à l'aide de points de suture profonds, perdus, avec du catgut, et d'autres points superficiels avec des fils de même nature ; en ayant soin de laisser un peu déborder la lèvre, quitte à en réséquer une partie, après la rétraction cicatricielle, si cette moitié gauche demeure plus volumineuse. Avouons que cette résection n'a pas été nécessaire.

Examen macroscopique du fragment enlevé. — C'est une tumeur de forme ovoïde, à surface irrégulière.

Le tissu est dur à la section, il grince sous le bistouri ; la partie antérieure laisse échapper un suc d'aspect laiteux.

Sur les contours, on rencontre quelques faisceaux musculaires ayant appartenu au muscle orbiculaire ; ces faisceaux sont entourés de tissu conjonctif dense.

Vers la surface muqueuse, près de la commissure gauche existe une ligne de tissu fibreux avec des faisceaux très épais, séparés les uns des autres par de petits interstices.

Le tout forme une sorte d'éponge aux limites tantôt incertaines, tantôt assez nettes.

Examen microscopique. — Cet examen a été fait aussi bien sur la partie la plus profonde où abonde le tissu musculaire, que sur la partie superficielle où la tumeur extirpée a un aspect fibreux et comme spongieux.

Cette dernière partie est formée d'un tissu où domine le caractère conjonctif, avec de nombreux vaisseaux diversement calibrés, et dans lesquels on rencontre des cavités plus ou moins développées, séparées entre elles par des tractus assez épais, mais rarement disposées en système caverneux.

Le stroma fondamental est constitué par du tissu conjonctif dont les cellules abondent surtout autour des vaisseaux sanguins et des cavités ci-dessus décrites ; les fibres élastiques recherchées par le procédé Unna-Livini sont peu nombreuses ; elles sont disséminées entre les cavités et un peu plus fréquentes au voisinage de celles-ci.

On ne trouve guère de fibres-cellules : quelques-unes pourtant existent en petit nombre autour des cavités les plus développées, mais ne forment pas de couronne continue.

Les cavités, plus ou moins grandes, ont des formes qui varient : elles peuvent être irrégulières, en sillons ou en étoiles, et se prolonger dans différentes directions. Leurs parois ont une structure un peu spéciale : les unes possédant une enveloppe bien distincte du tissu conjonctif environnant, à cause des fibres et des cellules fixes conjonctives plus épaisses, et des fibres élastiques ou des fibro-cellules musculaires qui forment, en s'entrecroisant, une espèce de réticulum ; d'autres cavités, au contraire, ont des parois peu nettes ; elles sont comme creusées dans un stroma légèrement épaissi par la compression excentrique qu'exercent les dilatations cavitaires.

La nature conjonctive des cloisons, qui séparent les unes des autres les cavités, est bien nette, et ferait volontiers penser à une énorme dilatation des espaces lymphatiques interstitiels.

Ces cloisons sont revêtues sur leur face interne d'un endothélium qui forme une mince couche presque continue.

A l'intérieur des cavités, on peut trouver des leucocytes plus ou moins adhérents aux parois ; celles-ci peuvent encore être remplies par une sorte de coagulum fibrineux ; mais on n'y rencontre jamais de sang, à proprement parler.

Dans le stroma lui-même, on voit çà et là des traînées de tissu adipeux constitué lui-même, soit par quelques cellules éparses au milieu des faisceaux connectifs, soit par de petits îlots graisseux.

Il est bon de remarquer que ces cellules adipeuses sont ici réduites à leur plus simple expression ; à peine distingue-t-on le noyau et le résidu protoplasmique.

Il est également intéressant de signaler l'abondante vascularisation de ce tissu néoplasique. La néoformation de capillaires et de vaisseaux de petits calibres est manifeste, et rappelle, en certains points, l'aspect de l'angiome.

En d'autres endroits au contraire cette vascularisation est moins grande ; les vaisseaux artériels et veineux sont alors plus volumineux et ont leurs parois un peu épaissies.

A côté de ces cavités lymphatiques, probablement dues à la simple ectasie des espaces préexistants, il est difficile de trouver des caractères suffisamment nets de prolifération cellulaire, pouvant indiquer une formation de cavités nouvelles.

Sur une coupe seulement, nous avons véritablement constaté une prolifération endothéliale, et, en cet endroit, les cavités y étaient beaucoup plus nombreuses.

Ce qui mérite surtout d'attirer l'attention, c'est la quantité de petits faisceaux de fibres nerveuses à myéline, éparses entre les cavités, ou affectant, en certains points, la forme de petits nodules. Ces petits faisceaux nerveux, répandus çà et là au milieu du tissu conjonctif, sont, à ce degré, abondants, que souvent, sur le champ du microscope, au faible grossissement, le tissu de la tumeur paraît en être exclusivement formé. Ces endroits de la préparation présentant cette néoproduction de

fibres nerveuses, sont absolument différents de ceux qui ne montrent que des fentes lymphatiques ectasiées. Une section de lèvre normale ne paraît jamais voir semblable groupement de fibres.

Celles-ci revètent parfois l'aspect des fibres normales adultes, avec éléments conjonctifs interstitiels épais ; parfois au contraire, elles sont moins volumineuses.

Les noyaux du névrilemne sont plus ou moins nombreux.

La gaine de Schwann est tantôt développée et brillante, tantôt peu distincte du cylindre-axe. Ce dernier est quelquefois bien coloré, quelquefois au contraire pâle, mince et ondulé.

En outre de cette partie de la tumeur qui tient du névrome, la partie périphérique montre les éléments musculaires de la lèvre dissociés. Les fibres striées de l'orbiculaire présentent des altérations variables, mais qui peuvent aller jusqu'à la dégénérescence et la complète destruction.

Ces fibres musculaires sont inégalement réparties dans la préparation, ou sont réunies en petits groupes séparés les uns des autres par du tissu conjonctif et des cavités lymphatiques.

Par places, l'ectasie des espaces lymphatiques intermusculaires semble comprimer, étouffer ces fibres, et il en résulte pour ces dernières différentes altérations trophiques telles que : dissociation en fibrilles, dissociation en disques de Bowmann, dégénérescence granulo-adipeuse.

Enfin, dans les points les plus voisins du tissu lymphangiectasique, les faisceaux musculaires sont divisés par des travées conjonctives qui les englobent et les détruisent (1).

En résumé, l'étude histo-pathologique de ce lymphangiome

(1) Un semblable fait tendrait à confirmer les études magistrales de Virchow, lequel, à l'encontre de Sey, de Sédillot, de Weber et de Gayraud, qui admettent, dans la macroglossie et la macrocheilie, une hypertrophie des muscles. exclut toute participation active de l'élément musculaire dans le fait d'accroissement de volume de la langue ou de la lèvre. (G. Anzilotti).

de la lèvre montre : une *ectacie des espaces lymphatiques*, une *hypertrophie du tissu conjonctif*, une *néoformation de vaisseaux sanguins*. De plus, en quelques points de la tumeur, on a à signaler la tendance à la transformation caverneuse du système lymphatique, la présence de *fibres myéliniques* jeunes ou adultes et parfois enfin la dissociation et la destruction même des éléments musculaires.

Cet examen anatomo-pathologique nous permet de reconnaître à ce genre de néoplasme, des caractères à la fois fibroïdes, lymphangiectasiques et névromateux.

Observation X

Traduite par nous *de Gulio Anzilotti*, *in* Clinica Chirurgica : l. c., nº 7, 31 juillet 1901, p. 612.

R. V..., âgé de 2 ans, né à Navacchio, entré dans la maison de santé du professeur Ceci, en juillet 1899, pour une difformité énorme de la lèvre supérieure.

Dès la naissance, cet enfant présentait cette tuméfaction, qui occupait toute la partie droite de la lèvre supérieure et la région canine correspondante.

Cette lèvre, fortement repoussée en avant, et un peu tournée en dehors, était revêtue d'une peau normale, tandis que sa muqueuse luisante et tendue, présentait de légères solutions de continuité et était recouverte de croûtes séro-sanguinolentes.

A cette difformité de la lèvre, s'ajoutait une protubérance en avant de toute la partie située au-dessous des narines ; celles-ci, suivant le mouvement de rotation de la lèvre, étaient dirigées en haut et en avant.

A la face interne, la tumeur occupait toute la région labiale postérieure, et se perdait insensiblement en des limites peu nettes dans les tissus environnants.

A la palpation, elle avait une consistance égale, et comme

pâteuse. Elle n'était pas réductible, mais se laissait légèrement comprimer. Elle faisait, enfin, absolument corps avec la muqueuse.

Le 20 juillet 1899, après chloroformisation, le pofesseur Ceci opère, assisté de deux aides : les docteurs Tusini et Casanello.

Opération. — Une incision le long du bord libre, est pratiquée, et, après avoir écarté la muqueuse, on procède, avec les ciseaux, à la dissection du néoplasme.

Cette dissection est pénible, car la tumeur se propage dans l'épaisseur de la lèvre, jusqu'aux narines.

On résèque alors une petite portion de la lèvre, laissant à la rétraction cicatricielle, le soin d'achever l'œuvre réparatrice.

A l'aide de quelques points de suture profonds, au catgut, on rapproche les deux bords de la plaie chirurgicale, et on parfait à la restauration par quelques points superficiels, également au catgut.

Dans les jours qui suivent l'opération, il se produit une tuméfaction œdémateuse. Celle-ci nécessite l'enlèvement de plusieurs fils, de façon à donner issue au liquide. Il est séro-sanguinolent.

La guérison définitive ne tarde pas à s'effectuer, mais, la lèvre reste toujours un peu tuméfiée. On pourra, éventuellement la régulariser par une nouvelle intervention, lorsqu'on sera sûr qu'il n'y a plus rien à attendre de la sclérose cicatricielle.

Examen microscopique de la tumeur. — Une coupe examinée au microscope montre un système de lacunes de dimensions variables, pouvant aller de la simple fissure creusée en plein tissu conjonctif scléreux, jusqu'à la véritable cavité avec ses cloisons multiples.

De nombreuses fibres élastiques forment un élégant réseau autour de ces lacunes qui sont séparés les unes des autres par des cloisons de nature conjonctive, revêtues elles-mêmes

d'un endothélium. En quelques endroits, ces cloisons deviennent plus épaisses et un peu fibreuses ; elles sont alors riches en éléments cellulaires et bien vascularisées. On peut enfin y rencontrer encore quelques fibres-cellules, sans direction bien accusée, quelques fibres musculaires de l'orbiculaire des lèvres dissociées et atrophiées, et des amas formés de cellules adipeuses.

En général, les cloisons sont d'autant plus minces qu'elles limitent de plus grandes cavités , mais, sur aucune des coupes examinées, l'on n'a rencontré de formation caverneuse vraie.

En certains points des fissures étroites, présentant des signes très marqués d'activité cellulaire, pourraient faire croire à la néoformation d'espaces lymphatiques. Mais le fait n'est pas évident.

Les filets nerveux ne sont ni plus ni moins abondants qu'à l'état normal, et n'ont subi aucune altération.

La muqueuse de la lèvre est très adhérente à la tumeur ; elle a un peu diminué d'épaisseur. Son épithélium, enfin, est, en quelques endroits, comme exfolié.

En somme, nous avons affaire à une véritable ectasie des espaces lymphatiques du tissu conjonctif qui se trouve entre les fibres musculaires de l'orbiculaire des lèvres. Ces lésions rappellent, en tous points, celles qui caractérisent le *lymphangiome simple.*

Observation XI (Inédite)

Macrocheilie congénitale de la lèvre supérieure dans sa moitié droite.

Due à l'obligeance de M. le docteur Mouchet qui a soigné l'enfant, dans le service de M. A. Broca, à l'hôpital Tenon. Examen histologique de M. le docteur Macaigne.

M. L..., âgée de 21 mois, est amenée à la consultation de

l'hôpital Tenon, le 22 juillet 1901, par sa mère domiciliée à la Courneuve (canton d'Aubervilliers.)

Cette petite fille, bien développée, n'a jamais été malade, mais elle présente une énorme hypertrophie de la lèvre supérieure droite, au sujet de laquelle les parents viennent nous consulter.

Née à terme, par le sommet, l'enfant a été nourrie au biberon, et sevrée à 18 mois. Elle marche depuis trois semaines seulement. A l'époque où on la présente, son état général est excellent ; on ne trouue chez elle aucun signe de scrofule ou de rachitisme, aucun signe non plus d'anémie.

La tête est bien conformée : on note seulement de l'impétigo du cuir chevelu, depuis la fin de juin dernier ; les yeux sont expressifs et bien droits ; la dentition est normale, et la physionomie serait agréable, s'il n'existait pas cette difformité de la lèvre supérieure droite.

Celle-ci, triplée de volume, retombe au-devant de l'inférieure, en la recouvrant d'environ deux centimètres ; la salive s'écoule continuellement de la bouche.

Le gonflement dépasse, en outre, la ligne médiane d'un bon travers de doigt, et soulève la peau de la sous-cloison. Le sillon labio-jugal droit est complètement effacé.

Lorsqu'on relève cette lèvre supérieure tuméfiée, on peut, sur sa face muqueuse, remarquer de légères saillies verruqueuses simulant de petits kystes gros comme des grains de mil.

Les limites de la tumeur sont assez précises en dedans ; peu en haut et en dehors, où elle se confond insensiblement dans les parties voisines.

Sa consistance est ferme, à peu près uniforme, et donne au doigt la sensation d'une masse fibreuse.

Les tissus d'alentour ont conservé leur souplesse normale. La peau qui recouvre la tumeur n'est ni plus rosée, ni plus bleuâtre que celle du reste de la face. On n'observe à ce niveau, aucun battement, et, soit que l'enfant crie, soit qu'on tire sur

les commissures, on ne note aucun changement dans sa coloration ou dans son volume.

Quand l'enfant ouvre la bouche, la lèvre supérieure se déplace d'un bloc, comme d'une seule pièce.

Fig. VI. — Lymphangiome congénital de la moitié droite de la lèvre supérieure.

L'ingestion des aliments et la mastication sont à peine gênés, malgré l'énorme saillie de la tumeur labiale qui rend le visage asymétrique, et lui communique un aspect véritablement hideux.

C'est quand on regarde l'enfant de trois-quarts que la malformation est le plus choquante. Si l'enfant porte à sa bouche quelque friandise, on perçoit, comme dans le cas de Dolbeau, une sorte de petit grognement, une espèce de léger ronflement

qui, peut-être, est dû au rétrécissement de l'ouverture des narines, au moment où la lèvre se meut en masse. C'est aussi l'étiologie qu'en avait donnée Belon.

Aucune douleur n'est à signaler au niveau de la tuméfaction; la lèvre inférieure est normale; le menton n'est ni saillant, ni effacé.

Comme autre difformité, signalons seulement un petit *angiome violacé* gros comme une framboise, situé à deux travers de doigt à droite du bregma.

Dans les antécédents héréditaires de la petite malade, on ne relève rien de spécial ; les parents sont bien portants, et ne présentent aucune malformation acquise ou congénitale.

Rien de particulier non plus à signaler dans la parenté collatérale de l'enfant qui a deux frères : l'un âgé de 5 ans, est porteur d'une hernie inguinale gauche ; l'autre, plus jeune, n'a que 5 semaines et ne demande qu'à vivre.

La mère, au bout de deux mois de grossesse, nous dit être tombée dans une cave de la hauteur d'une dizaine de marches. Elle a eu, consécutivement à cet accident, des pertes hémorrhagiques durant douze jours. Néanmoins, après ce laps de temps, tout est rentré dans l'ordre, et sa gestation a évolué normalement jusqu'à terme.

Elle a remarqué, dès la naissance de son enfant, que celle-ci présentait une malformation de la lèvre supérieure qui, nous dit-elle, était volumineuse, sans souplesse, sans coloration particulière, dure au toucher, mais qui n'empêchait pas le nourisson de prendre le biberon sans la moindre difficulté.

Il paraît que la tuméfaction n'a jamais eu de poussées inflammatoires ; mais, avec le temps, celle-ci s'est accrue proportionnellement au visage.

Opération. — M. le docteur Mouchet ayant diagnostiqué un lymphangiome congénital, et se basant sur le bon état de santé de la fillette, décide l'opération, et la pratique après chloroformisation préalable, le 31 août de la même année.

Il fait, sur la face muqueuse de la lèvre supérieure, du côté

droit, en arrière de la portion muqueuse, visible à l'extérieur une grande incision *en ellipse très allongée ;* il enlève entre ces incisions suffisamment profondes, une tranche de la tumeur ayant la forme d'une tranche de melon.

Cette dissection, faite à l'aide des ciseaux courbes, est assez laborieuse, à cause de la diffusion de la tumeur, de ses prolongements jusque sous la peau, et à cause du saignement abondant qui s'écoule par la surface de section.

Hémostase avec la gaze stérilisée sèche pendant quelques instants.

L'opérateur pratique ensuite par quelques points de suture isolés, au catgut, une sorte *de capitonnage*, rapprochant ainsi les deux surfaces de section, entre lesquelles il a extirpé sa pyramide triangulaire de tissu néoplasique.

Points de suture superficiels muco-muqueux au crin de Florence.

Après le pansement, l'enfant est reprise par sa mère, et ramenée à la consultation, 8 jours plus tard.

Pas de réaction fébrile. Réunion *per primam.*

La diminution d'épaisseur de la lèvre n'est pas aussi grande qu'on pouvait l'espérer ; celle-ci présente au contraire une sorte d'infiltration dure. Cette infiltration se résorbe peu à peu les jours suivants, et au bout de 15 jours le résultat esthétique est déjà très satisfaisant.

Le 14 septembre, l'enfant nous est ramenée. La rétraction de la lèvre s'accuse de plus en plus dans les semaines qui suivent.

Nous avons revu notre jeune malade à plusieurs reprises, et pour la dernière fois, en avril de cette année (1902).

Les résultats, pleins de promesses plastiques, ne se sont point démentis : la lèvre supérieure ne retombe plus sur l'inférieure et son bord libre a le même aspect à droite qu'à gauche.

Ce qui laisse reconnaître encore la difformité, c'est l'augmentation de hauteur de la portion cutanée de la lèvre.

Cette lèvre supérieure se meut également bien des deux côtés dans la préhension des aliments, la mastication, le rire, etc.

L'enfant a grandi : elle mange avec appétit sans la moindre gêne, se porte bien, et quoique ne sachant pas beaucoup parler encore, paraît être intelligente.

Examen histologique pratiqué par M. Macaigne. — La coupe transversale de la tumeur nous montre successivement :

L'épithélium pavimenteux stratifié ;

Les papilles ;

Le derme ;

Un bouquet glandulaire ;

Et la couche musculaire.

Les particularités qui frappent le plus sont, d'une part, l'épaisseur considérable du derme, d'autre part, la présence de nombreux lymphatiques dilatés.

Ce derme, très épaissi, est composé de petits trousseaux fibreux dirigés en tous sens et séparés de fentes lymphatiques, tantôt à peine appréciables, tantôt notablement dilatées.

Par places des traînées de petites cellules rondes cheminent dans les interstices fibreux, ou bien se condensent autour des vaisseaux lymphatiques ; et en certains points, il y a de véritables nodules inflammatoires arrondis, dont les éléments dissocient les tractus conjonctifs, et les font même disparaître, à cause de la confluence des petites cellules. Ces nodules inflammatoires se trouvent particulièrement au voisinage du bouquet glandulaire et entre les faisceaux musculaires de la couche profonde.

La dilatation des vaisseaux et des fentes lymphatiques se montre dans toute l'étendue de la coupe, dont elle constitue la lésion la plus importante à l'examen.

Dans certaines papilles, on peut remarquer aussi une fente plus ou moins large, allongée dans le sens de la papille elle-même.

En pénétrant ensuite dans le derme, on voit de tous côtés des

vaisseaux lymphatiques dilatés largement, soit isolément en plein derme, soit à proximité des vaisseaux sanguins (faciles à reconnaître d'après leur paroi et leur contenu), soit au voisinage de la glande, soit enfin, entre les faisceaux musculaires de la profondeur.

Sur certaines coupes ces aspects lacunaires sont plus ou moins nets ; mais on les retrouve sur toutes ; et à côté des vaisseaux lymphatiques ayant paroi propre, on voit souvent la dilatation de simples fentes interconjonctives, formant de véritables canaux parfois anastomosés.

Il ne paraît pas y avoir d'aspect caverneux ; la multiplication des vaisseaux lymphatiques n'est pas nette, et il semble qu'il y ait surtout une dilatation des vaisseaux et des fentes lymphatiques préexistants. On n'y remarque pas l'aspect aréolaire ; chaque cavité étant isolée des autres par des zones plus ou moins étendues de tissu fibreux lamelleux.

Encore un point à signaler : l'épaisseur des tractus fibreux qui séparent les faisceaux musculaires striés de la profondeur ; c'est dans ces bandes fibreuses que se montrent les fentes lymphatiques dilatées.

CHAPITRE IX

Conclusions.

I. Il y aurait avantage à réserver le nom de « **Macrocheilie** », à une affection des lèvres, caractérisée par l'hypertrophie congénitale de ces organes, et constituée le plus ordinairement, par le lymphangiome simple, correspondant à la classification des lymphangiomes de Wegner.

On comprendrait alors, par cette dénomination, non seulement le côté macroscopique de la lésion, mais aussi sa nature histo-pathologique.

II. Bien que rare, cette tumeur est assez facilement reconnue : sa congénitalité, sa forme circonscrite, son aspect spécial, son indolence, et quelques autres caractères différentiels, la distinguent d'une manière suffisante des tumeurs voisines, et ne laissent guère de place au doute en ce qui regarde le diagnostic.

III. Le pronostic en est bénin au point de vue de la santé générale ; malheureusement, la marche de l'affection est lente et progressive, et des considérations d'ordre esthéti-

que nécessiteront souvent l'intervention du chirurgien, à la plus vive satisfaction du patient dont la laideur est un objet de répulsion pour tous ceux qui l'entourent.

IV. Seule, l'intervention chirurgicale avec l'instrument tranchant est véritablement efficace. Le choix du moment de cette intervention et du procédé opératoire sera réglé sur la forme et l'étendue de la lésion, ; l'opération elle-même devra viser, à la fois, l'extirpation de la tumeur et la plastique consécutive du visage.

Vu : LE PRÉSIDENT DE LA THÈSE,

A. LE DENTU

Vu : LE DOYEN,

DEBOVE.

Vu et permis d'imprimer :

LE VICE-RECTEUR DE L'ACADÉMIE DE PARIS

GRÉARD.

INDEX BIBLIOGRAPHIQUE

Anger (Th.). — Des tumeurs lymphatiques (adéno-lymphocèles), in-4°, Paris, 1867.

Anzilotti (G.). — Contributo clinico e anatomo-pathologico allo studio dei Linfangiomi e della macrochilia : In *Clinica chirurgica*, 1901, n°s 6 et 7.

Baraban (L.). — Lymphangiomes et kystes séreux congénitaux : In *Arch. de méd. expérim.*, 1889, p. 528.

Beck (Th.). — Uber Elephantiasis der obern Augenlides ; thèse inaugurale de Bâle, 1877 ; d'après la *Rev. des sc. méd.*, vol. XIV, p. 673.

Ben Israel (L.). — Uber Lymphangiome, 8° *Würzburg*, 1885.

Bérard (A.). — Lèvres (Maladies des). *Dict. de méd.*, 2e éd., Paris, 1838, p. 48-63.

Billroth (T.). — Beitræge zur pathol. histol., 1857, p. 218.

Bimar. — Kyste muqueux de la lèvre inférieure ; observ. et reflex : In *Gaz. hebd. des sc. méd. de Montpellier*, 1880, 2 s., p. 183-185.

Blau. — Note sur la dilatation variqueuse des vaisseaux lymphatiques du prépuce : In *Revue médico-chirurgicale*, 1851.

Blot. — Hypertrophie congénitale de la lèvre supérieure chez un enfant de 8 mois : In *Bull. Soc. de chir. de Paris*, 1874, 3 s., p. 332.

Bluck (G.). — A case of congenital hypertrophy of the under lip, successfully treated by surgical operations (*Tr. M. Soc. New-York, Albany*, 1872, p. 171-173).

Boucher (P.). — Etude sur les kystes congénitaux du cou : In *Thèse*, Paris, 1868, nº 213.

Bouisson. — Art. Lèvres : In *Dict. encycl. des sc. méd.*; Paris, 1869, p. 448-496.

Bories. — Congrès de chirurgie, 17 mars 1888.

Bouglé. — *Chirurgie des art., des veines, des lymph. et des nerfs*, 1901.

Bruns. — Handb. der praktischen chirurgie. Tubingen, ch. II, t. I, p. 599.

Calbet. — Tumeurs congénitales d'origine parasitaire de la région sacro-coccygienne, *Thèse*, 1893.

Chadwick. — Enucleation of two vaginal fibroids containing Lymphatics Lymphangioma fibrosum : In *Med. Times*, 1875.

Chipault. — Varices lymphatiques et lymphangiome ganglionnaire : In *Gaz. des hôpitaux*, 15 déc. 1888.

— Note sur deux cas de lymph. ganglionnaire : In *France méd.*, juillet 1880.

Cornil et Ranvier. — Art. Lymphang. : In *Traité d'histologie patholog.* : Paris, 1901.

Davies-Colley. — Case of enormous enlargment of the lower lip cured by operation : *Trans. of the clinical Society*, 1883, vol. XVI, p. 79.

Declaux. — Adéno-lymphocèle : *in Bull. Soc. anat. de Paris*, 1900.

Delbet (Pierre). — In *Bullet. Soc. anat. de Paris*, nov. 1893, p. 637.

Demarquay. — Recherches sur la lymphorragie et la dilatation des vaisseaux lymphatiques. In *Mem. de la Soc. de chir.*, 1853, p. 139.

Demons. — Lymphangiome congénital de le joue : in *Journal de méd. de Bordeaux* : 30 avril 1894.

Demoulin. — Kystes congénitaux de l'aisselle : Paris, 1888.

Desquin (L). — Note sur un cas d'angiome caverneux de la lèvre supérieure : in *Ann. Soc. de méd. d'Anvers,* 1884. p. 172-178.

Detmold (W). — Hypertrophy of the lips and lower part of the nose in a young lady, successfully treated : *New-York*, 1884, p. 38-41.

Dhoste. — Des tumeurs des lèvres et en particulier de leur hypertrophie congénitale : *Thèse de Paris*, 1879, n° 331.

Dolbeau et Felizet. — Sur le traitement d'une difformité congénitale de la lèvre supérieure : in *Bull. gén. de Thérap.*, Paris, 1874, p. 442-460.

Duplay et Reclus. — Traité de chir : *art. Tum. des levres* pr 217-220 et Tome I. 1890, p. 498.

Durand. — *Soc. de chirurg. de Lyon.* 27 avril 1899.

Frænkel. — Arch. f. Klin. chir., 1892, B. 44, p. 95.

Georggevic. — Ueber Lymphorree und Limphangiome : in *Langenbeck's Arch* : 1871. Bd. 12.

Gerster. —(A. G.) Angioma of the lip. Philadel. in *Med. Times* 1883, V. xiv, p. 473.

Gilbert. — Case of congenital telangiectasy : *Med. Exam.* Phila., 1853, p. 44.

Græfe (C.-F.). — De notione et cura angiectasios labiorum, ratione habita communis vasorum morbosæ extensionis, in 4° Lipsiæ, 1867.

Gross. — Angiome de la lèvre supérieure ; extirpation à l'aide du thermocautère : in *Rev. méd. de l'est. Nancy*, 1885, p. 526.

Gross (S.-W.). — Horny tumour of the lower lip : *Proc. Path. Soc. Phil.*, 1871, p. 136.

Gubian (L). — Note sur une opération particulière pratiquée par Pétrequin pour une tumeur hypertrophique de la lèvre supérieure : in *Gaz. med. de Lyon*, 1849, p. 82.

Guersant. — Note sur l'hypertrophie de la lèvre supérieure, in *Bull. de Thérap.* 1874, p. 458.

Hamilton (E). — Congenital deformity of the lower lip : in *J. med. sc. Dublin*, 1881.

Hartmann (A) . — Contribution à l'histoire des tumeurs lymphatiques. 8° *Strasburg*, 1880.

Heurtaux. — Tumeur de la lèvre inférieure : *in Bull. Soc. anat. de Nantes*, 1880. *Paris*, 1881, p. 67.

Hodgkin. — Lect. on morbid. anat. of the serous and mucous membranes. *London*, 1840. Vol. II, p. 220.

Hofmokl. — Tumor cavernosus labii inferioris ; Gehult. Ber. d. Krankenanst. Rudolph. Stiftung. in Wien. 1885, p 301.

Holmes. — Thérapeutique des maladies chirurg. des enfants. *Trad. franc.* Art : *Tum. des lèvres.*

Jacobi (J. B.). — Sur quelques maladies congénitales ou acquises des lèvres chez les enfants ; *in Journal für Kinderkrankheiten*, t. xxxv. 1860.

Jonnesco. — *Bull. Soc. Anat. de Paris*, 7 février 1890.

Kaemfer. — Thèse de Würzburg, 1888.

Kirmisson. — Traité des affections chirurgicales de nature congénitale, p. 746.

Klebs. — Ueber Lymphangiectasie : Viert f. d. prakt. Heilkunde, 1875. p. 155-164.

Kobner. — Multiple neurone in Bersich des Plexus Brachialis sinister cavernose Angiome lymphangiome und neurofibrome des oberen Extræmitæt : *in Virchow Arch* ; 1883, xciii, p. 343.

Kocher. — Corr. Blatt. f. schweiz. Aerzte, 1877, n° 20.

Labit. — *Revue de laryngologie*, 15 déc. 1894.

Langhans. — Arch. fur patholog. Anatomie, Bd. 75.

Lange. — Lymphangiome of the skin : *in New-York, med. journal*, 25 mai 1883.

Lannelongue. — Cité dans Delbet : *in Traité de chirurgie*, vol. I. p. 485.

Lannelongue et Achard. — *Traité des kystes congénitaux.* p. 386.

Lannelongue et Ménard. — *Affections congénitales*. Paris, 1891, t. I, p. 613. 608.

Langier. — Art. Lèvres : *in Dict. de méd. et de chir. prat.* Paris, 1875, p. 521-537.

Le Dentu. — *Bull. de la Soc. de chir.*, 21 déc. 1898.

Le Dentu. — Lymphangiome congénital : *in Bull. de la Soc. de chir. de Paris*, 17 nov. 1897.

Le Dentu et Pierre Delbet. — Art. Lymphangiome et Macrocheilie : *in Traite de chirurgie.*

Leisrink et Alsberg. — Beitrage zur chirurgie, etc., Arch, f. klin. chir., 1883, t. XXVIII. p. 718.

Lengi. — Linfangioma cavernoso del labbro : *Sperimentale*, guignio, 18-5.

Ledderhose. — *Arch. f. pathologische. Anat.* Bd-137.

Lesser. — Ueber Lymphangiome diffusum multiplex : Zeit. fur. Chir. Bd. 34. S. 321.

Lucke. — Handbuch der Allgem. und. spec. chir. t. II.

Malherbe (A). — Tumeur de la lèvre supérieure : *in J. de méd. de l'Ouest.* Nantes, 1878, 2 s., p. 187.

Marchant (G.). — Encyclopédie de chirurgie, t. V, 1886, p. 497.

Martel (E). — Sur un cas de difformité de la lèvre supérieure *in Bull. gén de thérap.*, Paris, 1874, p. 545.

Maas (H). — Aus der chir. Klinik zu Breslau. Arch. für Klin. chir, 1871. T. XIII, p. 426.

Nichel. — Graefe v. Saemisch., t. IV, p. 422

Middeldorpf. — Ueber lymphangiome cavernosum : *in Langenbeck's arch.*, 1885, p. 590.

Monod (Ch.). — 3e congrès français de chirurgie ; Paris, 1888, p. 422.

Murray (J.). — Undescribed malformation of the lower lips occuring in four members of one family : *Brit. and for. M. Chir. Rev. London*, 1860, p. 502-509.

Nasse. — Langenbeck's archiv. für klinische chirurgie, Band XXXVIII, p. 614.

Nepveu. — Contribution à l'histoire des lymphangiomes de la langue : *Soc. de chir.*, 1877, p. 221.

Nepveu. — Du lymphangiome simple et ganglionnaire : Arch. de méd., 1872, t. ii, p. 215.

Ostertag. — Inaugural dissertation : *Würzburg*, 1884.

Paillard (A.). — Traitement chirurgical du gonflement de la lèvre supérieure : *J. d. progrès d. sc. méd.* Paris, 1827, p. 213.

Pétrequin. — Nota sopra una particolare operazione praticata per un tumore ipertrofico del labro superiore : *Gaz. med. ital. lomb.* Milano, 1849, 2 s. ii, p. 169-173. Transcr. : *Gaz. des hôp.* Paris, 1849, 3 s. ii, p. 229.

Péan. — Des lymphangiomes : *Leçons de clin. chir.* 1879-1880, p. 22.

Peraire et Pilliet. — *Soc. anat. de Paris*, mai 1898.

Pinner. — Ein Fall. von lymphangioma cystoïdes : *Cent. für chir.*, 1880.

Pollard. — *Univers colleg. hospit. report.*, 1885.

Pott. — Munchen. med. Wochenschr., 1892, n° 37, p. 647.

Rabl. — Ueber die kerne der Fettzellen : *Arch. mikroskopische anat.*, 1895.

Reichel. — Angeborenes lymphangiom cavernosum cysticum bei einem 1 Jahr 5 monate alten kind : *Archiv. de Virchow*, 1869, t. lxiv, p. 497.

Remedi. — Sull'ematoma-limfangioma misto : *Atti dell' acc. dei fisiocritici*, série IV. Vol. 8.

Reverdin et Mayor. — Tumeur sous-muqueuse de la lèvre sup., probablement congénitale : *in Rev. méd. de la Suisse Rom.*, Genève 1885, v. 51-56.

Rose. — Ueber die angeborene Lippenfistel und den Unterlip. Verhandl. d. gesellsch. f. Geburtsh. *in Berl.*, 1867-8-9, XXI, p. 82 91,

Rynd (F.). — Operations for remedying deformities of the lips, consequent on congenital malformation, accident or disease. *Dublin. J. m. sc.* 1861, p. 45-52.

Sala. — Sullo sviluppo dei cuori linfatici e dei dutti toracici nell embrione del pollo : *Monitore zoologico Italiano*, 1899, nº 10.

Sainter. — Arch. f. Klin. Chir., 1891. T. xli, p. 829.

Second. — *Soc. de chir. de Paris*, 1rr décembre 1897.

Sogliano (S.). — Su d'un tumore congenito mostruoso del labbro superiore : *Rend. Acad. med. chir. di Napoli*, 1865, p. 145-148.

Sultan. — Ueber lymphangioma : *Inaug. dis. Kœnigsberg.*, 1891.

Taylor. (R. W.). — On chronic. hypertrophy of the lips : *Med. World N.-Y.* 1871-72, p. 161-168.

Tilbury-Jox. — Lymphangiectodes : *Méd. Times and Gazette.* 26 oct. 1878.

Trendelenburg. — Krankheiten des gesichts. Deutsche Chir. von Billroth und Lücke, Lief xxxiv, 1886, p. 79.

Trélat. — *Soc. de chir., de Paris*, 26 janv. 1887.

Trélat et Monod. — In *Jahrb. f. Pædiatrik.* Bd. II, s. 35, 1871. Cystenhygrom am Halse combinirt mit cavernœsem angiom und makroglos ; *cité par Winiwarter.*

Unna. — *Lehrbuch der spec. pathol. Anatomie von Orth. Lief.*

Vandingze. — Lymphangiome caverneux éléphantiasique de la paupière. *Arch. d'opht.*, 1899, nº 5.

Verneuil. — Dilatation des lymphatiques ganglionnaires. *Bull. et mémoires de la Soc. de chir.*, 1868, p. 355.

Volfler. — Zur operativen Behandlung des Hygroma coll. congenitum : *Wiener med. Presse*, 1886, nº 28-29.

Volkmann (R.). — Observ. anat. et chirurg. quatuor. Lips. 1857, p. 17.

Von Graefe. — Elephantiasis der Obern Augenlides : *Klin. Monatsbl f. Augenheilkunde*, 1863, p. 21.

Von Pitha. — Ein Fall von gelungener Bildung eines septum nasi aus der Oberlippe. Wchnbl. d. K. gesellsch. d. Aerzte in Wien., 1865, p. 257-259.

Wakley. — Congenital deformity of the lip in an infant : *Lancet. London*, 1857, p. 169.

Walsberg. — Klin. Monatsbl. f. Augenheilkunde, 1879, p. 439-444.

Weichselbaum (A). — Eine seltene Geschwulstform des Mesenteriums.

— Ein Beitrag zur Lehre von den gefæssgeschwülsten. Ibid. 1875, t. xiv, p. 145-162.

Weischner. — Soc. impér.-royale de méd. de Vienne, 1er nov. 1884.

Weinlechner (J). — Elephantiasis der Oberlippe Keilexcision ; Heilung. Aerz. Ber. d. k. allg. Krankents. zu. Wien, 1883-4, p. 264.

Wegner. — Ueber Lymphangiome : *Archiv. f. Klin. Chir.*, vol. xx, 1877.

Weiss. — Exstrophie des lèvres : *Revue méd. de l'Est*. Nancy, 1883, xx, p. 353-358.

Winiwarter. — *Langenbeck's archiv. für Klin. chir.*, Bd. XII.

Virchow. — Traité des tumeurs. Trad. franç., t. iii, p. 293.

Zembsch (G). — De tumore lymphatico. 8° Berlin, 1826.

Zur Nieden. — Arch. für patholog. Anatomie, Bd. XC.

IMPRIMERIE F. DEVERDUN, BUZANÇAIS (INDRE)

BUZANÇAIS (INDRE). IMPRIMERIE F. DEVERDUN.